

ISSN 2686-8644 (OnLine) ISSN 2071-8004 (Print)

ЛАЗЕРНАЯ МЕДИЦИНА



LASER MEDICINE



2025 / Том (Vol) 29 / № 1



ФОТОДИТАЗИН®

[fotoditazin]

ФОТОСЕНСИБИЛИЗАТОР ХЛОРИНОВОГО РЯДА



«ФОТОДИТАЗИН®» гель — РУ № ФСР 2012/13043 от 03.02.2012 г.

«ФОТОДИТАЗИН®» концентрат для приготовления раствора для инфузий — РУ № ЛС 001246 от 18.05.2012 г.

«ФОТОДИТАЗИН®» применяется для флуоресцентной диагностики и фотодинамической терапии онкологических заболеваний различных нозологических форм, а так же патологий не онкологического характера в следующих областях медицины:

- | | |
|------------------------|-----------------------------|
| ✓ дерматология | ✓ офтальмология |
| ✓ гинекология | ✓ травматология и ортопедия |
| ✓ урология | ✓ комбустиология |
| ✓ торакальная хирургия | ✓ гнойная хирургия |
| ✓ стоматология | ✓ ангиология |
| ✓ нейрохирургия | |

В соответствии с приказами МИНИСТЕРСТВА ЗДРАВООХРАНЕНИЯ РФ:

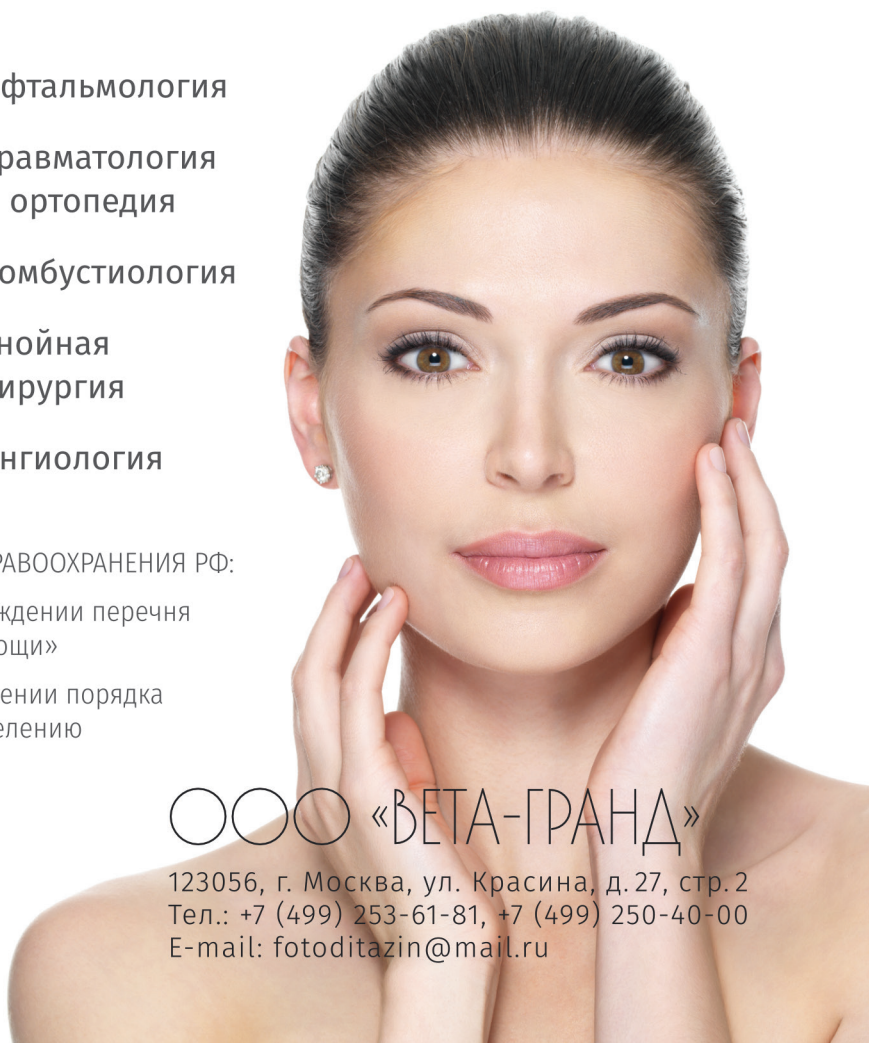Приказ № 1629н от 29 декабря 2012 г. «Об утверждении перечня видов высокотехнологичной медицинской помощи»

Приказ № 915н от 15 ноября 2012 г. «Об утверждении порядка оказания медицинской помощи взрослому населению по профилю „онкология“»

www.fotoditazin.com
www.фотодитазин.рф

ООО «ВЕТА-ГРАНД»

123056, г. Москва, ул. Красина, д. 27, стр. 2
Тел.: +7 (499) 253-61-81, +7 (499) 250-40-00
E-mail: fotoditazin@mail.ru



ISSN 2071-8004; DOI: <https://doi.org/10.37895/2071-8004-2025-29-1>

НАУЧНО-ПРАКТИЧЕСКИЙ ЖУРНАЛ
SCIENTIFIC AND CLINICAL JOURNAL

ЛАЗЕРНАЯ МЕДИЦИНА

L A Z E R N A Y A M E D I C I N A



LASER MEDICINE

Журнал основан в 1997 году

The magazine was founded in 1997

Учредитель:

ФГБУ «Научно-практический
центр лазерной медицины
им. О.К. Скобелкина»

ФМБА России
Москва, Россия

Founder:

Skobelkin Scientific
and Practical Center
for Laser Medicine
of FMBA of Russia
Moscow, Russia

2025 / Том (Vol.) 29 / №1

ЛАЗЕРНАЯ МЕДИЦИНА – научно-практический рецензируемый журнал. Основан в 1997 г. Выходит 4 раза в год. К публикации принимаются теоретические, экспериментальные и клинические статьи по проблемам лазерной медицины, подготовленные в соответствии с правилами для авторов, размещенными в конце номера и на сайте журнала.

Регистрационный ПИ № ФС 77-69450 (14 апреля 2017 г.).

В регистре ISSN (International Standard Serial Number) зарегистрирован под названием Lazernaâ medicina, сокращенно Lasern. med. ISSN 2071-8004.

Подписной индекс в Объединенном каталоге «Пресса России» – 43176.

Журнал включен ВАК РФ в перечень ведущих рецензируемых научных журналов и изданий, в которых должны быть опубликованы основные научные результаты диссертации на соискание ученой степени доктора и кандидата наук.

Журнал включен в Russian Science Citation Index (RSCI): Импакт-фактор журнала 0,442.

Журнал индексируется в базах данных: Академия Google (Google Scholar), СОЦИОНЕТ, NLM Catalog, ВИНИТИ, WorldCat, Ulrich's Periodicals Directory

Зав. редакцией Рябов М.В.

Адрес редакции: 121165, Москва, ул. Студенческая, 40. Тел. 8 (495) 661-01-85.

E-mail: journal@goslasmed.ru. Сайт журнала: <http://goslasmed.elpub.ru/jour/>

Опубликованные материалы являются собственностью журнала «Лазерная медицина».

Копирование и воспроизведение материалов, опубликованных в журнале, допускается только с письменного разрешения редакции.

Подписано в печать 03.03.2025.

Заказ № 0342.

Отпечатано в типографии ФГБУ ГНЦ ФМБЦ им. А.И. Бурназяна ФМБА России

1123098, Москва, ул. Маршала Новикова, д. 23, Тел.: +7 964 725-31-84, +7 499 190-93-04.

Тираж 250 экз.

LASER MEDICINE is a scientific and practical peer-reviewed journal. Founded in 1997.

Published 4 times a year. Theoretical, experimental, and clinical articles on laser medicine prepared in accordance with the rules for authors published at the end of the issue and on the journal's website are accepted for publication.

Registration PI no. FS 77-69450 (April 14, 2017).

The ISSN (International Standard Serial Number) register is registered under the name Lazernaâ medicina, abbreviated as Laser. med. ISSN 2071-8004.

Subscription index in the United catalog «Press of Russia» – 43176.

The Journal is included in the «List of leading peer-reviewed editions, recommended for publication of Candidate's and Doctor's degree theses main results» approved by Higher Attestation Commission (VAK) RF.

The journal is included in the Russian Science Citation Index (RSCI): the journal's impact factor is 0.442. The journal is indexed in the databases: Google Scholar; Socionet; NLM Catalog; VINITI; WorldCat; Ulrich's Periodicals Directory.

Chief of office Riabov M.V.

Adress: 121165 Moscow, Studencheskaya str., 40. Tel.: 8 (495) 661-01-85

E-mail: journal@goslasmed.ru. Magazine website: <http://goslasmed.elpub.ru/jour/>

The published materials are the property of the «Laser Medicine» journal. Copying and reproduction of materials published in the journal is allowed only with the written permission of the editorial Board.

Signed for printing 03.03. 2025.

Order No. 0342.

Printed at the printing house of the A.I. Burnazian Federal Medical Biophysical Center of the Russian.

123098, Moscow, Marshal Novikov Street, 23, Tel.: +7 964 725-31-84, +7 499 190-93-04.

Edition of 100 copies.

ГЛАВНЫЙ РЕДАКТОР

Баранов А.В.

доктор медицинских наук, директор ФГБУ «НПЦ
лазерной медицины им. О.К. Скобелкина»
ФМБА России,
Москва, Россия.
ORCID: 0000-0002-7995-758x.

CHIEF EDITOR

Baranov A.V.

Dr. Sci. (Med.), Director of Skobelkin
State Scientific Center of Laser Medicine
of FMBA of Russia,
Moscow, Russia.
ORCID: 0000-0002-7995-758x.

РЕДАКЦИОННАЯ КОЛЛЕГИЯ

Асташов В.В.

доктор медицинских наук, профессор кафедры
анатомии человека ФГАОУ ВО
«Российский университет дружбы народов»,
Москва, Россия.
ORCID: 0000-0003-2846-1944.

EDITORIAL BOARD

Astashov V.V.

Dr. Sci. (Med.), Professor
of Anatomy Department
RUDN University,
Moscow, Russia.
ORCID: 0000-0003-2846-1944.

Байбеков И.М.

доктор медицинских наук, профессор,
руководитель лаборатории патологической анатомии
ГУ «Республиканский специализированный научно-
практический медицинский центр хирургии
им. академика В.В. Вахидова»,
Ташкент, Республика Узбекистан.
ORCID: 0000-0003-0587-3188.

Baybekov I.M.

Dr. Sci. (Med.), Professor,
Head of Pathological
Anatomy Laboratory,
Vakhidov Scientific
Center of Surgery,
Tashkent, Uzbekistan.
ORCID: 0000-0003-0587-3188.

Брилль Г.Е.

доктор медицинских наук, академик Российской
академии естественных наук, профессор
кафедры патологической физиологии ФГБОУ ВО
«Саратовский ГМУ им. В.И. Разумовского»
Минздрава России, Саратов, Россия.
ORCID: 0000-0002-0402-9420.

Brill G.E.

Dr. Sci. (Med.), Professor,
Academician of Russian Academy
of Natural Sciences, Head of Pathophysiology Chair,
Razumovsky Saratov State Medical University,
Saratov, Russia.
ORCID: 0000-0002-0402-9420.

Дуванский В.А.

доктор медицинских наук, профессор,
заведующий кафедрой эндоскопии,
эндоскопической и лазерной хирургии факультета
непрерывного медицинского образования
медицинского института ФГАОУ ВО
«Российский университет дружбы народов»,
Москва, Россия.
ORCID: 0000-0001-5880-2629.

Duvanskiy V.A.

MD, Dr. Sci. (Med.), Professor,
Head of the Department
of Endoscopy,
endoscopic and laser surgery,
RUDN University,
Moscow, Russia.
ORCID: 0000-0001-5880-2629.

Козлов В.И.

доктор медицинских наук, профессор,
заслуженный деятель науки РФ, академик
Международной академии наук высшей школы,
академик Европейской академии
естественных наук (Ганновер, Германия),
заведующий кафедрой анатомии человека ФГАОУ ВО
«Российский университет дружбы народов»,
Москва, Россия.
ORCID: 0000-0001-6332-748x.

Kozlov V.I.

Dr. Sci. (Med.), Professor,
Honored scientist of Russia,
Academician of the International Academy
of Sciences of Higher School,
Academician of the European Academy
of Natural Sciences (Hannover, Germany),
Chief of the Anatomy Department, RUDN University,
Moscow, Russia.
ORCID: 0000-0001-6332-748x.

Ану Макела

доктор медицинских наук, профессор,
руководитель отдела клинических исследований
«АВЕР Институт»,
Хельсинки, Финляндия.
ORCID: 0000-0002-9262-1036

Наседкин А.Н.

доктор медицинских наук,
профессор кафедры оториноларингологии
ГБУЗ МО «МОНИКИ им. М.Ф. Владимирского»,
Москва, Россия.
ORCID: 0000-0003-3183-8749.

Панченков Д.Н.

доктор медицинских наук, профессор, заведующий
лабораторией минимально инвазивной хирургии
ФГБОУ ВО «МГМСУ им. А.И. Евдокимова»
Минздрава России,
Москва, Россия.
ORCID: 0000-0001-8539-4392.

Рохкинд С.

доктор медицинских наук, профессор
Тель-Авивского университета,
заведующий отделением по восстановлению
периферических нервов «Ichilov Medical Center»,
Тель-Авив, Израиль.
ORCID: 0000-0002-9590-9764.

Сидоренко Е.И.

доктор медицинских наук, профессор,
член-корреспондент РАН,
заведующий кафедрой офтальмологии
ФГБОУ ВО «РНИМУ им. Н.И. Пирогова»
Минздрава России, Москва, Россия.
ORCID: 0000-0002-9648-5625.

Странадко Е.Ф.

доктор медицинских наук, профессор,
руководитель отделения лазерной онкологии и
фотодинамической терапии
ФГБУ «НПЦ ЛМ им. О.К. Скобелкина»
ФМБА России,
Москва, Россия.
ORCID: 0000-0002-1589-7661.

Тучин В.В.

доктор физико-математических наук, профессор,
заведующий кафедрой оптики и биофотоники
ФГБОУ ВО «Саратовский национальный
исследовательский государственный университет
им. Н.Г. Чернышевского»,
Саратов, Россия.
ORCID: 0000-0001-7479-2694.

Anu Makela

Dr. Sci. (Med.), T.C.M.D.,
N.D. Dean of Acupuncture and Bioenergy Research,
ABER Institut,
Helsinki, Finland.
ORCID: 0000-0002-9262-1036

Nasedkin A.N.

Dr. Sci. (Med.), Professor of Otorhinolaryngology
Chair, Vladimirsky Moscow Regional Research
and Clinical Institute,
Moscow, Russia.
ORCID: 0000-0003-3183-8749.

Panchenkov D.N.

Dr. Sci. (Med.), Professor, Head of Laboratory
of Minimally Invasive Surgery, A.I. Yevdokimov
Moscow State University
of Medicine and Dentistry,
Moscow, Russia.
ORCID: 0000-0001-8539-4392.

Rochkind S.

Dr. Sci. (Med.), Professor in Tel Aviv University,
Director of Division of Peripheral Nerve
Reconstruction, Department of Neurosurgery, Ichilov
Medical Center,
Tel Aviv, Israel.
ORCID: 0000-0002-9590-9764.

Sidorenko E.I.

Dr. Sci. (Med.), Professor,
Academician of Russian Academy of Sciences,
Head of Ophthalmology Chair,
Pirogov Russian National Research Medical University,
Moscow, Russia.
ORCID: 0000-0002-9648-5625.

Stranadko E.Ph.

Dr. Sci. (Med.), Professor,
Head of Department of Laser Oncology
and Photodynamic Therapy,
Skobelkin Scientific Center for Laser Medicine
of FMBA of Russia,
Moscow, Russia.
ORCID: 0000-0002-1589-7661.

Tuchin V.V.

Dr. Sci. (Phys.-Math.), Professor,
Head of Optics
and Biophotonics Department,
Chernyshevsky State Medical University,
Saratov, Russia.
ORCID: 0000-0001-7479-2694.

РЕДАКЦИОННЫЙ СОВЕТ

Алексеев Ю.В

доктор медицинских наук, член-корреспондент
Российской академии естественных наук,
ведущий научный сотрудник-руководитель
отделения экспериментальной лазерной медицины
ФГБУ «НПЦ ЛМ им. О.К. Скобелкина» ФМБА России,
Москва, Россия.
ORCID: 0000-0003-4470-1960.

Ачилов А.А.

доктор медицинских наук, профессор,
руководитель отделения
амбулаторной лазерной медицины
ФГБУ «НПЦ ЛМ им. О.К. Скобелкина» ФМБА России,
Москва, Россия.
ORCID: 0000-0001-7220-246x.

Беришвили И.И.

доктор медицинских наук, профессор, заслуженный
деятель науки РФ, заведующий лабораторией
трансмокардиальной лазерной реваскуляризации
ФГБУ «НМИЦ сердечно-сосудистой хирургии
им. А.Н. Бакулева» Минздрава России,
Москва, Россия.
ORCID: 0000-0002-7796-7856.

Гаспарян Л.В.

кандидат медицинских наук,
научный сотрудник EMRED Oy,
Хельсинки, Финляндия.
ORCID: 0000-0002-7883-7420.

Данилин Н.А.

доктор медицинских наук, профессор,
ведущий научный сотрудник отделения
лазерных технологий в хирургии
ФГБУ «НПЦ ЛМ им. О.К. Скобелкина» ФМБА России,
Москва, Россия.
ORCID: 0000-0003-2937-8173.

Дербенев В.А.

доктор медицинских наук, профессор,
главный научный сотрудник отделения
лазерных технологий в хирургии
ФГБУ «НПЦ ЛМ им. О.К. Скобелкина» ФМБА России,
Москва, Россия.
ORCID: 0000-0003-1673-7800.

Елисеенко В.И.

доктор медицинских наук, профессор,
главный научный сотрудник
научно-организационного отдела
ФГБУ «НПЦ ЛМ им. О.К. Скобелкина» ФМБА России,
Москва, Россия.
ORCID: 0000-0003-4932-7760.

EDITORIAL COUNCIL

Alekseev Yu.V.

Dr. Sci. (Med.), Corresponding Member
of the Russian Academy of Natural Sciences,
Head and Leading Researcher at Department
of Experimental Laser Medicine, Skobelkin Scientific
Center for Laser Medicine of FMBA of Russia,
Moscow, Russia.
ORCID: 0000-0003-4470-1960.

Achilov A.A.

Dr. Sci. (Med.), Professor, Head of Laser Outpatient
Medicine Department, Skobelkin State
Scientific Center of Laser Medicine
FMBA of Russia,
Moscow, Russia.
ORCID: 0000-0001-7220-246x.

Berishvilli I.I.

Dr. Sci. (Med.), Professor,
Head of Laboratory
of Transmiocardial Laser Revascularization,
Bakulev Center
for Cardiovascular Surgery,
Moscow, Russia.
ORCID: 0000-0002-7796-7856.

Gasparyan L.V.

Cand. Sci. (Med.),
Researcher in EMRED Oy,
Helsinki, Finland.
ORCID: 0000-0002-7883-7420.

Danilin N.A.

Dr. Sci. (Med.), Professor, Leading Researcher
at Department of Laser Technologies in Surgery,
Skobelkin Scientific Center for Laser Medicine
of FMBA of Russia,
Moscow, Russia.
ORCID: 0000-0003-2937-8173.

Derbenev V.A.

Dr. Sci. (Med.), Professor, Chief Researcher
at Department of Laser Technologies in Surgery,
Skobelkin Scientific Center for Laser Medicine
of FMBA of Russia,
Moscow, Russia.
ORCID: 0000-0003-1673-7800.

Yeliseenko V.I.

Dr. Sci. (Med.), Professor, Chief Researcher
at Department of Scientific Forecasting for Lasers
in Medicine, Skobelkin Scientific Center for Laser
Medicine of FMBA of Russia,
Moscow, Russia.
ORCID: 0000-0003-4932-7760.

Есауленко И.Э.

доктор медицинских наук, профессор,
ректор ФГБОУ ВО «ВГМУ им. Н.Н. Бурденко»
Минздрава России,
Воронеж, Россия.
ORCID: 0000-0002-2424-2974.

Карандашов В.И.

доктор медицинских наук, профессор, ведущий
научный сотрудник отделения
лазерных технологий в хирургии
ФГБУ «НПЦ ЛМ им. О.К. Скобелкина» ФМБА России,
Москва, Россия.
ORCID: 0000-0002-0026-8862.

Ковалев М.И.

доктор медицинских наук, профессор
кафедры акушерства и гинекологии ФГАОУ ВО
«Сеченовский университет» Минздрава России,
Москва, Россия.
ORCID: 0000-0002-0426-587x.

Минаев В.П.

кандидат технических наук, эксперт Лазерной
ассоциации, главный научный сотрудник отдела
лазерных технологий в медицине ООО «Научно-
техническое объединение "ИРЭ-Полус"»,
Фрязино, Россия.
ORCID: 0000-0001-9165-3039.

Петрищев Н.Н.

доктор медицинских наук, заслуженный деятель
науки РФ, профессор кафедры патофизиологии
ФГБОУ ВО «ПСПбГМУ им. И.П. Павлова»
Минздрава России, Санкт-Петербург, Россия.
ORCID: 0000-0003-4760-2394.

Приезжев А.В.

кандидат физико-математических наук, доцент
кафедры общей физики и волновых процессов
физического факультета, старший научный сотрудник
Международного учебно-научного лазерного
центра ФГБОУ ВО «МГУ им. М.В. Ломоносова»,
Москва, Россия.
ORCID: 0000-0003-4216-7653.

Ступак В.В.

доктор медицинских наук, руководитель
нейрохирургического отделения
ФГБУ «ННИИТО им. Я.Л. Цивьяна» Минздрава России,
Новосибирск, Россия.
ORCID: 0000-0003-3222-4837.

Фролов М.А.

доктор медицинских наук, профессор, заведующий
кафедрой глазных болезней ФГАОУ ВО
«Российский университет дружбы народов»,
Москва, Россия.
ORCID: 0000-0002-9833-6236.

Yesaulenko I.E.

Dr. Sci. (Med.), Professor,
Rector of "Voronezh N.N. Burdenko
State Medical University",
Voronezh, Russia.
ORCID: 0000-0002-2424-2974.

Karandashov V.I.

Dr. Sci. (Med.), Professor, Leading Researcher
at Department of Department of Laser Technologies
in Surgery, Skobelkin Scientific Center for Laser
Medicine of FMBA of Russia,
Moscow, Russia.
ORCID: 0000-0002-0026-8862.

Kovalev M.I.

Dr. Sci. (Med.), Professor
of Chair of Obstetrics and Gynecology, Sechenov First
Moscow State Medical University,
Moscow, Russia,
ORCID: 0000-0002-0426-587x.

Minaev V.P.

Dr. Sci. (Engineering),
expert of Laser Association,
Chief Researcher in laser technology
in medicine and laser safety, «IRE-Polyus»,
Fryazino, Russia.
ORCID: 0000-0001-9165-3039.

Petrishchev N.N.

Dr. Sci. (Med.), Honored Scientist of Russia, Professor
at Chair of Pathophysiology,
Pavlov First Petersburg State Medical University,
St-Petersburg, Russia.
ORCID: 0000-0003-4760-2394.

Priezzhev A.V.

Dr. Sci. (Phys.-Math.),
Associate Professor at Chair of General Physics
and Wave Processes, Faculty of Physics; Senior
Researcher in International Educational – Research
Laser Center, Lomonosov Moscow State University,
Moscow, Russia.
ORCID: 0000-0003-4216-7653.

Stupak V.V.

Dr. Sci. (Med.), Head of Neurosurgical Department,
Tsyvyan Novosibirsk State Research Institute of
Traumatology and Orthopedics,
Novosibirsk, Russia.
ORCID: 0000-0003-3222-4837.

Frolov M.A.

Dr. Sci. (Med.), Professor,
Head of Ophthalmology Chair,
RUDN University,
Moscow, Russia.
ORCID: 0000-0002-9833-6236.

МАТЕРИАЛЫ IV НАУЧНО-ПРАКТИЧЕСКОЙ КОНФЕРЕНЦИИ

**ЛАЗЕРНАЯ И ФОТОДИНАМИЧЕСКАЯ
ТЕРАПИЯ: АКТУАЛЬНЫЕ ВОПРОСЫ,
ДОСТИЖЕНИЯ, ИННОВАЦИИ**

МРНЦ ИМ. А.Ф. ЦЫБА. Г. ОБНИНСК,
РОССИЯ. 21 МАРТА 2025 Г.

MATERIALS OF SCIENTIFIC CONFERENCE

**«LASER AND PHOTODYNAMIC
THERAPY: CURRENT ISSUES,
ACHIEVEMENTS, INNOVATIONS»**

A. TSYB MEDICAL RADIOLOGICAL RESEARCH CENTRE
(MRRC), OBNINSK, RUSSIA, 21 MARCH 2025

Содержание Contents

- | | | |
|---|----|---|
| <p>Агранат А.С., Дубинина Т.В.
Функционально-замещенные субфталоцианины бора как перспективные агенты для фотодинамической терапии и флуоресцентной диагностики</p> | 14 | <p>Agranat A.S., Dubinina T.V.
Functionally substituted boron subphthalocyanines as promising agents for photodynamic therapy and fluorescence diagnosis</p> |
| <p>Аккалаева А.Э., Аванесян А.А., Богданов А.А., Моисеенко В.М.
Возможности внутрипросветной фотодинамической терапии с применением импульсно-периодического режима облучения у больных с опухолями желудочно-кишечного тракта и дыхательной системы</p> | 15 | <p>Akkalyaeva A.E., Avanesyan A.A., Bogdanov A.A., Moiseenko V.M.
Potential of intraluminal photodynamic therapy with pulsed-periodic irradiation in patients with gastrointestinal and respiratory tract tumors</p> |
| <p>Александров Ю.К., Патрунов Ю.Н.
Применение чрескутанной лазерной абляции в лечении пациентов с гипертиреозом</p> | 16 | <p>Alexandrov Yu.K., Patrunov Yu.N.
Application of percutaneous laser ablation in hyperthyroidism treatment</p> |
| <p>Аржаных А.В., Мошуров И.П., Коротких Н.В., Урлапова Н.В., Казьмин А.И.
Комбинированный метод лечения при лечении предраковой патологии вульвы</p> | 18 | <p>Arzhanykh A.V., Moshurov I.P., Korotkikh N.V., Urlapova N.V., Kazmin A.I.
Combined treatment method for precancerous vulvar pathology</p> |
| <p>Артемьева Т.П., Церковский Д.А., Юркевич А.В., Мазуренко А.Н.
Фотодинамическая терапия базальноклеточного рака кожи с фотосенсибилизатором Фотолон</p> | 19 | <p>Artemyeva T.P., Tserkovsky D.A., Yurkevich A.V., Mazurenko A.N.
Photodynamic therapy of basal cell carcinoma with photosensitizer Fotolon</p> |
| <p>Артемьева Т.П., Церковский Д.А., Юркевич А.В.
Фотодинамическая терапия лейкоплакии слизистой полости рта с фотосенсибилизатором Фотолон</p> | 20 | <p>Artemyeva T.P., Tserkovsky D.A., Yurkevich A.V.
Photodynamic therapy for oral leukoplakia using photosensitizer Fotolon</p> |
| <p>Артемьева Т.П., Церковский Д.А.
Фотодинамическая терапия предопухолевых заболеваний вульвы с фотосенсибилизатором Фотолон</p> | 21 | <p>Artemyeva T.P., Tserkovsky D.A.
Photodynamic therapy for precancerous vulvar lesions with photosensitizer Fotolon</p> |
| <p>Артемьева Т.П., Церковский Д.А.
Фотодинамическая терапия предопухолевых заболеваний полового члена с фотосенсибилизатором Фотолон</p> | 22 | <p>Artemyeva T.P., Tserkovsky D.A.
Photodynamic therapy for precancerous penile lesions with photosensitizer Fotolon</p> |
| <p>Баранов А.В., Ларичев С.Е., Гусейнов А.И., Исмаилов Г.И., Маер Р.Ю., Барков Д.И., Ярцев Н.Н.
Результаты применения фотодинамической терапии гнойно-некротических ран мягких тканей, сформировавшихся после огнестрельных и минно-взрывных ранений</p> | 23 | <p>Baranov A.V., Larichev S.E., Guseynov A.I., Ismailov G.I., Maer R.Yu., Barkov D.I., Yartsev N.N.
Results of photodynamic therapy for purulent-necrotic soft tissue wounds after gunshot and blast injuries</p> |

- Березин Д.Б., Кустов А.В., Смирнова Н.Л., Лялякина Е.В., Пархоц М.В., Зенькевич Э.И.**
Фенотиазиновые и индоцианиновые красители: фотодиагностический и фототерапевтический потенциал при лечении инфекционных и опухолевых патологий 25 **Berezin D.B., Kustov A.V., Smirnova N.L., Lyalyakina E.V., Parkhots M.V., Zenkevich E.I.**
Phenothiazine and indocyanine dyes: Photodiagnostic and phototherapeutic potential in infectious and oncological pathologies
- Бондаренко С.Д., Терехова А.А., Аллаярова У.Ю., Рыбкин А.Ю., Горячев Н.С., Балакина А.А., Блохина С.В., Приходченко Т.Р., Рапота Д.Ю., Тараканов П.А., Мищенко Д.В.**
Трибензо-1,4-дiazеинопорфиразинат цинка – активируемый в кровотоке фотосенсибилизатор с двухканальным режимом облучения 26 **Bondarenko S.D., Terekhova A.A., Allayarova U.Yu., Rybkin A.Yu., Goryachev N.S., Balakina A.A., Blokhina S.V., Prikhodchenko T.R., Rapota D.Yu., Tarakanov P.A., Mishchenko D.V.**
Tribenzo-1,4-diazepinoporphyrin zinc as a bloodstream-activated photosensitizer with dual-channel irradiation mode*
- Бортневская Ю.С., Захаров Н.С., Сеньков В.С., Никольская Е.Д., Брагина Н.А., Жданова К.А.**
Конъюгаты направленного действия на основе мезо-арилпорфиринов и ингибитора тирозинкиназ для противоопухолевой ФДТ 27 **Bortnevskaya Yu.S., Zakharov N.S., Senkov V.S., Nikolskaya E.D., Bragina N.A., Zhdanova K.A.**
Targeted conjugates based on meso-arylporphyrins and tyrosine kinase inhibitors for antitumor PDT
- Дуванский В.А., Гутоп М.М.**
Фотодинамическая терапия ран: четверть века в клинике 28 **Duvansky V.A., Gutop M.M.**
Photodynamic therapy for wounds: 25 years in clinical practice
- Дуванский В.А., Шин Е.Ф., Гутоп М.М.**
Фотодинамическая терапия огнестрельных ран с фотосенсибилизатором с амфифильными полимерами в эксперименте 29 **Duvansky V.A., Shin E.F., Gutop M.M.**
Experimental photodynamic therapy of gunshot wounds using amphiphilic polymer-based photosensitizers
- Еремеева Ю.В., Гусева Г.Б., Антина Е.В.**
Галогенированные BODIPY люминофоры и их конъюгаты с монотерпеноидами как тераностические агенты для фотодинамической терапии 31 **Eremeeva Yu.V., Guseva G.B., Antina E.V.**
Halogenated BODIPY luminophores and their monoterpenoid conjugates as theranostic agents for photodynamic therapy
- Карпова О.А.**
Влияние ПУВА-терапии на эффективность диспансеризации работников железнодорожного транспорта, страдающих атопическим дерматитом 32 **Karpova O.A.**
Impact of PUVA therapy on dispensary observation efficiency in railway workers with atopic dermatitis
- Кирин Н.С., Островерхов П.В., Пухова А.С., Шапошников А.А., Спорыхина Е.Н., Грин М.А.**
Синтез азид-активированных производных природного хлорина для биоконъюгации с моноклональными антителами 33 **Kirin N.S., Ostroverkhov P.V., Pukhova A.S., Shaposhnikov A.A., Sporykhina E.N., Grin M.A.**
Synthesis of azide-activated natural chlorin derivatives for bioconjugation with monoclonal antibodies
- Клементьева А.И., Хвостовой В.В., Цнобиладзе Э.Д.**
Фотодинамическая терапия, как самостоятельный метод лечения базальноклеточного рака кожи головы и шеи на базе ОБУЗ «КОНКЦ им. Г.Е. Островерхова» 34 **Klementyeva A.I., Khvostovoy V.V., Tsnobiladze E.D.**
Photodynamic therapy as standalone treatment for basal cell carcinoma of head and neck at G.E. Ostroverkhov Regional Clinical Oncology Center

- Ковалева Е.В.** 35 **Kovaleva E.V.**
Применение методов лазерной терапия
в акушерстве и гинекологии
Laser therapy applications in
obstetrics and gynecology
- Ковалева Т.В.** 36 **Kovaleva T.V.**
Лазерная терапия: прошлое, настоящее
и перспективы будущего
Laser therapy: Past, present,
and future perspectives
- Ковалева Т.В.** 37 **Kovaleva T.V.**
Механизмы фотобиологического
действия низкоинтенсивного лазерного
излучения различных длин волн
Photobiological mechanisms
of low-intensity laser radiation
at different wavelengths
- Ковчур О.И., Фетюков А.И., Ковчур П.И.** 38 **Kovchur O.I., Fetyukov A.I., Kovchur P.I.**
Операция А. Н. Веденского и лазер в
решении проблемы осложненных
форм варикозной болезни нижних конечностей
A.N. Vedensky's operation combined
with laser for complicated lower limb
varicose veins
- Ковчур О.И., Ковчур П.И., Фетюков А.И.** 39 **Kovchur O.I., Kovchur P.I., Fetyukov A.I.**
Есть ли альтернатива иссечению
эпидермальных, сухожильных кист?
Alternatives to excision
for epidermal and tendon cysts?
- Ковчур П.И., Хидишян И.В.,
Ковчур О.И., Фетюков А.И.** 40 **Kovchur P.I., Khidishyan I.V.,
Kovchur O.I., Fetyukov A.I.**
Технологии лазерного лечения
вагинальных, вульварных и цервикальных
интраэпителиальных неоплазий
Laser technologies for vaginal,
vulvar and cervical
intraepithelial neoplasia
- Ковчур П.И., Хидишян И.В.,
Ковчур О.И., Фетюков А.И.** 41 **Kovchur P.I., Khidishyan I.V.,
Kovchur O.I., Fetyukov A.I.**
Преимущества лазерной хирургии в
лечении интраэпителиальных неоплазий
шейки матки, влагалища и вульвы
Advantages of laser surgery
in the treatment of intraepithelial neoplasia
of the cervix, vagina and vulva
- Корниенко А.И., Иванов В.Е., Попова Н.Р.** 42 **Kornienko A.I., Ivanov V.E., Popova N.R.**
Исследование наночастиц фторида церия,
модифицированных флавиномононуклеотидом,
для потенциального применения в рентген-
индуцированной фотодинамической терапии
Cerium fluoride nanoparticles modified
with flavin mononucleotide
for potential X-ray-induced
photodynamic therapy
- Кустов А.В., Моршнева Ф.К., Ляпин Д.С.,
Фомин Н.С., Гагуа А.К., Лялякина Е.В.** 43 **Kustov A.V., Morshnev F.K., Lyapin D.S.,
Fomin N.S., Gagua A.K., Lyalyakina E.V.**
Фотоинактивация патогенов группы "ESKAPE"
монокатионными производными хлорина е6
Photoinactivation of ESKAPE pathogens
by monocationic chlorin e6 derivatives
- Кустов А.В., Зорин В.П., Зорина Т.Е., Кустова
Т.В., Гагуа А.К., Белых Д.В., Березин Д.Б.,
Абрамова О.Б., Фомичев М.Д.** 44 **Kustov A.V., Zorin V.P., Zorina T.E., Kustova T.V.,
Gagua A.K., Belykh D.V., Berezin D.B.,
Abramova O.B., Fomichev M.D.**
Внутриклеточная локализация и фотоинактивация
опухолевых клеток лейкоцитарной линии
хлориновыми сенсбилизаторами
с различными функциональными заместителями
Intracellular localization
and photoinactivation of leukemia cells
by chlorin sensitizers
with varied functional groups

- Минаков Д.А., Ноев А.Н., Суворов Н.В., Островерхов П.В., Грин М.А.**
Разработка конъюгата природного хлорина с антибиотиком для комбинированной фотодинамической терапии бактериальных инфекций
- Минаков Д.А., Ноев А.Н., Суворов Н.В., Островерхов П.В., Грин М.А.**
Development of natural chlorin-antibiotic conjugate for combined PDT of bacterial infections
- Науменко Л.В., Голуб О.М., Жилыева Е.П., Церковский Д.А., Анашкин Е.Г.**
Возможности лазерной хирургии в повышении эффективности лучевой терапии у пациентов с меланомой сосудистой оболочки глаза
- Naumenko L.V., Golub O.M., Zhilyaeva E.P., Tserkovsky D.A., Anashkin E.G.**
Laser surgery potential to enhance radiotherapy efficacy in uveal melanoma
- Николаева Е.Ю., Капинус В.Н., Ярославцева-Исаева Е.В., Поповкина О.Е.**
ФДТ как метод локального контроля рецидивирующего рака кожи
- Nikolaeva E.Yu., Kapinus V.N., Yaroslavtseva-Isaeva E.V., Popovkina O.E.**
PDT as local control method for recurrent skin cancer
- Поповкина О.Е., Капинус В.Н., Ярославцева-Исаева Е.В., Спиченкова И.С.**
Влияние системной фотодинамической терапии на динамику кардиомаркеров и сократительную функцию миокарда
- Popovkina O.E., Kapinus V.N., Yaroslavtseva-Isaeva E.V., Spichenkova I.S.**
Systemic PDT effects on cardiac marker dynamics and myocardial contractility
- Пухова А.С., Кирич Н.С., Бугаева Е.С., Грин М.А.**
Синтез малеимид-активированных производных природного хлорина для биоконъюгации с моноклональными антителами
- Pukhova A.S., Kirin N.S., Bugaeva E.S., Grin M.A.**
Synthesis of maleimide-activated natural chlorin derivatives for antibody bioconjugation
- Рыбкин А.Ю., Сизов Л.Р., Козлов А.В., Филатова Н.В., Ульянов И.В., Курмаз С.В., Горячев Н.С.**
Наночастицы на основе амфифильных сополимеров N-винилпирролидона и фталоцианина алюминия как перспективные фотосенсибилизаторы для ФДТ
- Rybkin A.Yu., Sizov L.R., Kozlov A.V., Filatova N.V., Ulyanov I.V., Kurmaz S.V., Goryachev N.S.**
Amphiphilic N-vinylpyrrolidone/aluminum phthalocyanine copolymer nanoparticles as promising PDT photosensitizers
- Сальмаганбетова Ж. Ж., Зинченко С.В., Шаназаров Н.А., Смаилова С.Б., Гришачева Т.Г., Сейтбекова К.С.**
Системная ФДТ как альтернатива конизации шейки матки у женщин с ВПЧ-ассоциированной цервикальной интраэпителиальной неоплазией III степени (CIN III)
- Salmagambetova Zh.Zh., Zinchenko S.V., Shanazarov N.A., Smailova S.B., Grishacheva T.G., Seitbekova K.S.**
Systemic PDT as alternative to cervical conization in HPV-associated CIN III
- Самкович Е.В., Бойко Э.В., Панова И.Е.**
Фотодинамическая терапия в органосохраняющем лечении увеальной меланомы
- Samkovich E.V., Boyko E.V., Panova I.E.**
Organ-sparing PDT for uveal melanoma
- Сериев И.Р., Скамницкий Д.В., Сороко С.С., Бугрова Ю.С., Сысоева О.Я., Огуджу К.Э., Шилиягина Н.Ю.**
Эффекты комбинации фотосенсибилизатора Фотодитазин и ионизирующего излучения на модели эпидермоидной карциномы человека A431
- Seriev I.R., Skamnitsky D.V., Soroko S.S., Bugrova Yu.S., Sysoeva O.Ya., Oguju K.E., Shilyagina N.Yu.**
Combined effects of photosensitizer Fotoditazin and ionizing radiation on A431 epidermoid carcinoma model

- Сироткина М.А., Потапов А. Л., Седова Е.С., Бычкова А.Е., Аполихина И.А., Гамаюнов С.В., Гладкова Н. Д.**
Особенности восстановления микроциркуляции после ФДТ и фракционного лазерного фототермолиза при лечении склеротического лишая вульвы
- Смаилова С. Б., Шаназаров Н.А., Гюлов Х.Я., Зинченко С.В., Сальмаганбетова Ж. Ж., Сейтбекова К.С.**
Динамика исходно низкого показателя соотношения CD4+/CD8+ у женщин с ВПЧ-ассоциированной дисплазией шейки матки через год после фотодинамической терапии
- Тараканов П.А., Бондаренко С.Д., Балакина А.А., Мищенко Д.В., Кухарский М.С., Пухов С.А., Горячев Н.С., Крот А.Р., Сергеева И.А., Пичужкин Е.С., Пушкарев В.Е.**
Фотосенсибилизатор - наноконтейнер для бинарной терапии
- Тилляшайхов М.Н., Бойко Е.В., Юсупов Ш.Х., Суллетбаев Н.Б., Дю А.В.**
Прогностическая значимость биомаркеров в выборе химиотерапии мышечно-инвазивного рака мочевого пузыря
- Тимурзиева А.Б., Кукушкин В.И., Дуванский В.А., Попадюк В.И.**
Эффект комбинационного рассеяния света и флуоресценция в диагностике заболеваний ЛОР-органов
- Тимурзиева А.Б., Дуванский В.А., Большакова П.К., Римская Е.Н., Шельгина С.Н.**
Диагностика новообразований кожи с использованием конфокальной микроспектроскопии комбинационного рассеяния света
- Туранов С.А., Иваненко А.В., Кудзиев А.В., Гагиев А.З., Адиева Е.В., Ситовская Д.А.**
Предварительные результаты лазерной интерстициальной термотерапии в лечении объемных образований позвоночника
- Усанёв А.Ю., Сукорева С.М., Прокопова Н.В., Карпеченко Н.Ю., Жданова К.А., Брагина Н.А.**
Синтез и изучение свойств конъюгатов мезо-арилпорфиринов с 2-дезоксид-глюкозой для ФДТ направленного действия
- 55 **Sirotkina M.A., Potapov A.L., Sedova E.S., Bychkova A.E., Apolikhina I.A., Gamayunov S.V., Gladkova N.D.**
Microcirculation recovery after PDT and fractional laser photothermolysis in vulvar lichen sclerosus
- 56 **Smailova S.B., Shanazarov N.A., Gyulov Kh.Ya., Zinchenko S.V., Salmagambetova Zh.Zh., Seitbekova K.S.**
Dynamics Of Initially Low CD4+/CD8+ Ratio In Patients With HPV-Associated Cervical Dysplasia One Year After PDT
- 57 **Tarakanov P.A., Bondarenko S.D., Balakina A.A., Mishchenko D.V., Kukharsky M.S., Pukhov S.A., Goryachev N.S., Krot A.R., Sergeeva I.A., Pichuzhkin E.S., Pushkarev V.E.**
Photosensitizer-nanocontainer system for binary therapy
- 58 **Tillashaykhov M.N., Boyko E.V., Yusupov Sh.Kh., Sulletbayev N.B., Dyu A.V.**
Biomarker predictive value in chemotherapy selection for muscle-invasive bladder cancer
- 59 **Timurzieva A.B., Kukushkin V.I., Duvansky V.A., Popadyuk V.I.**
Combined Raman scattering and fluorescence in ENT disease diagnosis
- 60 **Timurzieva A.B., Duvansky V.A., Bolshakova P.K., Rimskaya E.N., Shelygina S.N.**
Skin neoplasm diagnosis using confocal Raman microspectroscopy
- 61 **Turanov S.A., Ivanenko A.V., Kudziev A.V., Gagiev A.Z., Adieva E.V., Sitovskaya D.A.**
Preliminary results of laser interstitial thermoablation for spinal mass lesions
- 62 **Usanyov A.Yu., Sukoreva S.M., Prokopova N.V., Karpechenko N.Yu., Zhdanova K.A., Bragina N.A.**
Synthesis and properties of meso-arylporphyrin-2-deoxy-D-glucose conjugates for targeted PDT

- Хоружая С.С., Васильев А.Ю., Семин В.Е.**
Особенности проведения ультразвукового исследования при фотодинамической терапии базальноклеточного рака кожи головы и шеи
- Целоусова Л.М., Киселев Н.М., Загайнов В.Е., Гамаюнов С.В.**
Внутрипротоковая фотодинамическая терапия у пациентов с опухолью Клацкина
- Шестакова Л.Н., Широнина С.А., Лермонтова С.А., Белотелов А.О., Клапшина Л.Г., Балалаева И.В., Шилягина Н.Ю.**
Тетраарилтетрацианопорфиразинаты железа и палладия – потенциальные агенты для фотодинамической терапии
- Штин В.И., Новиков В.А., Чойнзонв Е.Ц., Меньшиков К.Ю., Черемисина О.В.**
Лечение и реабилитация пациентов с карциномами полости носа и околоносовых пазух с применением фотодинамической терапии
- 63 **Khoruzhaya S.S., Vasilyev A.Yu., Semin V.E.**
Ultrasound guidance features in PDT of head and neck basal cell carcinoma
- 64 **Tselousova L.M., Kiselev N.M., Zagaynov V.E., Gamayunov S.V.**
Intraductal PDT for Klatskin tumor patients
- 65 **Shestakova L.N., Shironina S.A., Lermontova S.A., Belotelov A.O., Klapshina L.G., Balalaeva I.V., Shilyagina N.Yu.**
Tetraaryl-tetracyanoporphyrinato iron and palladium complexes as potential PDT agents
- 66 **Shtin V.I., Novikov V.A., Choinzonov E.Ts., Menshikov K.Yu., Cheremisina O.V.**
Treatment and rehabilitation of nasal and paranasal sinus carcinoma patients using PDT

ФУНКЦИОНАЛЬНО-ЗАМЕЩЕННЫЕ СУБФТАЛОЦИАНИНЫ БОРА КАК ПЕРСПЕКТИВНЫЕ АГЕНТЫ ДЛЯ ФОТОДИНАМИЧЕСКОЙ ТЕРАПИИ И ФЛУОРЕСЦЕНТНОЙ ДИАГНОСТИКИ

Агранат А.С., Дубинина Т.В.

Московский государственный университет имени М.В. Ломоносова,

FUNCTIONALLY SUBSTITUTED BORON SUBPHTHALOCYANINES AS PROMISING AGENTS FOR PHOTODYNAMIC THERAPY AND FLUORESCENCE DIAGNOSIS

Agranat A.S., Dubinina T.V.

Ключевые слова: фотодинамическая терапия, флуоресценция, макрогетероциклы, субфталоцианины бора

Актуальность получения новых фотосенсибилизаторов обусловлена тем, что фотосенсибилизаторы, используемые в настоящее время для фотодинамической терапии онкологических заболеваний обладают рядом недостатков: (1) непостоянство состава (производные хлорина еб и их смеси с полимерами), (2) низкая интенсивность поглощения на границе видимой-ближней ИК области и низкая фотостабильность (порфирины, хлорины), (3) склонность к агрегации (фталоцианины).

В связи с этим в качестве потенциальных препаратов для ФДТ могут быть предложены субфталоцианины В(III). Важным преимуществом субфталоцианинов бора перед 18-п электронными аналогами (фталоцианины, порфиразины) является низкая склонность к агрегации за счет неплоского строения. Кроме того, за счет наличия центрального иона в степени окисления +3 можно вводить в молекулу дополнительные аксиальные лиганды (физиологически активные молекулы, флуорофоры).

Целью данной работы является получение новых эффективных фотосенсибилизаторов и флуорофоров на основе функционально-замещенного субфталоцианинового молекулярного остова и исследование их оптических свойств и фотодинамической активности.

В рамках данного исследования синтезирована серия периферически и аксиально замещенных субфталоцианинов бора, обладающих интенсивной флуоресценцией и способных эффективно генерировать 1O_2 . Выходы генерации синглетного кислорода составили $\Phi_{\Delta} = 0.47 \div 0.85$, а флуоресценции $\Phi_f = 0.13 \div 0.50$. Наиболее высокие выходы 1O_2 продемонстрировали трет-бутил- и иод-замещенный

субфталоцианины с аксиальным атомом хлора.

Данные конфокальной микроскопии показали накопление субфталоцианинов преимущественно в митохондриях и эндоплазматическом ретикулуме и лизосомах.

Благодаря гидрофобным взаимодействиям субфталоцианины продемонстрировали эффективное взаимодействие с гидрофобным сайтом связывания сывороточного альбумина человека. Константы связывания сопоставимы с полученными ранее для водорастворимых фталоцианинов.

Первичный скрининг темновой цитотоксичности показал высокую темновую цитотоксичность для фторированных комплексов, что делает их непригодными для целей ФДТ. Остальные соединения проявили низкую темновую цитотоксичность.

Наилучший фотодинамический эффект показали трет-бутил-замещенные субфталоцианины с аксиальными хлором и диклофенаком: $IC_{50}(\text{темнота})/IC_{50}(\text{свет}) = 25$ и 75 соответственно. Высокую фотоцитотоксичность проявил иодированный субфталоцианин ($IC_{50}(\text{свет}) = 7.0 \pm 0.8$ мкМ), однако он обладает низким Φ_f и не может использоваться для флуоресцентной диагностики.

Среди протестированных комплексов субфталоцианин tBuSubPc-DCF наиболее перспективен в качестве фотосенсибилизатора для тераностики. Он обладает достаточно высоким выходом флуоресценции $\Phi_f = 0.17$, низкой темновой цитотоксичностью и высокой фототоксичностью ($IC_{50} = 0.4 \pm 0.1$ мкМ), что превышает данный показатель для проходящего клинические испытания Бенгальского розового ($IC_{50} = 1.9$ мкМ).

Работа выполнена при финансовой поддержке гранта РФФИ № 23-73-10076.

ВОЗМОЖНОСТИ ВНУТРИПРОСВЕТНОЙ ФОТОДИНАМИЧЕСКОЙ ТЕРАПИИ С ПРИМЕНЕНИЕМ ИМПУЛЬСНО-ПЕРИОДИЧЕСКОГО РЕЖИМА ОБЛУЧЕНИЯ У БОЛЬНЫХ С ОПУХОЛЯМИ ЖЕЛУДОЧНО-КИШЕЧНОГО ТРАКТА И ДЫХАТЕЛЬНОЙ СИСТЕМЫ

Аккалаева А.Э., Аванесян А.А., Богданов А.А., Моисеенко В.М.

ГБУЗ «Санкт-Петербургский клинический научно-практический центр специализированных видов медицинской помощи (онкологический) им. Н.П. Напалкова», г. Санкт-Петербург, Россия

POTENTIAL OF INTRALUMINAL PHOTODYNAMIC THERAPY WITH PULSED-PERIODIC IRRADIATION IN PATIENTS WITH GASTROINTESTINAL AND RESPIRATORY TRACT TUMORS

Akkalyaeva A.E., Avanesyan A.A., Bogdanov A.A., Moiseenko V.M.

Ключевые слова: фотодинамическая терапия, импульсно-периодический режим облучения, опухоли желудочно-кишечного тракта и дыхательной системы.

Актуальность. Ведение больных с неоперабельной опухолью органов желудочно-кишечного тракта (ЖКТ) и дыхательной системы (ДС) должно обеспечивать максимальные меры по улучшению качества жизни, включая применение методик специфического лечения. Фотодинамическая терапия является перспективным малоинвазивным методом паллиативного и радикального лечения, имеющим высокую селективность к опухоли.

Цель. Целью работы являлось улучшение результатов паллиативного лечения больных с неоперабельными опухолями органов желудочно-кишечного тракта и дыхательной системы за счет применения метода внутрипросветной фотодинамической терапии с использованием персонально рассчитанных режимов импульсно-периодического облучения (ВФДТ ИМП), обладающих более высоким противоопухолевым эффектом по сравнению со стандартными непрерывными режимами облучения за счет снижения фотоиндуцированной гипоксии опухолевой ткани.

Материалы и методы. За период с августа 2019 года по февраль 2025 года ВФДТ ИМП была выполнена 2 группам пациентов: I группа - 33 пациента с опухолью ЖКТ, II группа - 7 пациентов с опухолью бронхов. В I группу вошли: 19 пациентов со стенозирующей неоперабельной опухолью ЖКТ, которые имели жалобы на дисфагию 2-3 степени (подгруппа I(a)); 6 пациента с неоперабельной опухолью ЖКТ без признаков стеноза (подгруппа I(б)); 8 пациентов с опухолью ЖКТ I стадии (подгруппа I(в)). Во II группу включены: 2 пациентов со стенозирующим неоперабельным раком легкого, имеющих признаки дыхательной недостаточности 2-3

степени; 1 пациент после нерадикальной резекции опухоли легкого; 3 пациентов с опухолью бронхов I степени, 1 пациент с местным рецидивом опухоли гортаноглотки после радикального курса дистанционной лучевой терапии.

Результаты. В I группе в подгруппе I(a) у 15 из 19 пациентов (79%) со стенозирующей опухолью ЖКТ на 2-3 сутки после ВФДТ ИМП отмечали купирование симптомов дисфагии и возможность питания твердой пищей. При контрольной эзофагогастродуоденоскопии наблюдали частичный регресс опухоли и расширение просвета на 3-9 мм. Рецидив дисфагии возникал через 3-7 месяцев. У оставшихся 4 пациентов в подгруппе I(a) (21%) была стабилизация процесса. Осложнения в виде рубцовой стриктуры в зоне опухоли возникло в 2 случаях (10%). При ВФДТ ИМП в подгруппе I(б) в 5 случаях (83%) эндоскопически наблюдали частичный регресс в виде краевой эпителизации, по данным рентгенологических исследований – стабилизация, у 1 пациента (17%) с рецидивом опухоли в эзофаго-энтероанастомоза после гастрэктомии был диагностирован полный регресс после 1-го этапа ВФДТ ИМП, однако с целью профилактики рецидива опухоли был выполнен второй этап. В подгруппе I(в) у 1 пациента с опухолью пищевода I стадии после 1 сеанса ВФДТ ИМП в комбинации с химиолучевой терапией была стабилизация процесса. У 1 пациента с рецидивом опухоли желудка в постоперационном рубце на фоне 2 сеансов ВФДТ ИМП наблюдали гистологически верифицированный полный регресс. У 2 пациентов с превентивными 2-мя сеансами ВФДТ ИМП после нерадикального удаления опухоли желудка I стадии в объеме эн-

доскопической диссекции в подслизистом слое в период 54 месяца у первого и 9 месяцев у второго больного с момента операции рецидива опухоли диагностировано не было. У 2 пациентов с опухолью желудка I стадии отмечался полный регресс опухоли после 1 сеанса ВФДТ ИМП. 1 пациенту после нерадикальной резекции опухоли I стадии после 1-го сеанса ВФДТ ИМП в виду низкодифференцированной аденокарциномы желудка, была выполнена гастрэктомия, опухолевые клетки присутствовали в постоперационном материале. У 1 пациента с опухолью БДС I стадии наблюдалась стабилизация опухолевого процесса. Во II группе пациентов получены следующие результаты: В 1 из 3 случаев при с опухоли трахео-бронхиального дерева бронха I стадии полный регресс наступил после 3 сеансов ВФДТ ИМП. В остальных 2 случаях после 1 сеанса ВФДТ ИМП отмечается частичный регресс. 1 пациенту планируется 2 сеанс ВФДТ ИМП, 1 пациенту – проводится лучевая терапия опухоли трахеи. 1 пациенту с дыхательной недостаточностью 2-3 степени, выполнен 1 сеанс ВФДТ ИМП после которого наблюдали клинический значимый частичный эффект, при рентгенологиче-

ском исследовании на 2-е сутки после операции легкое было полностью расправлено. У 1 пациента с дыхательной недостаточностью 2-3 степени, также выполнен 1 сеанс ВФДТ ИМП после которого существенной динамики не отмечалось. В данном случае до сеанса ВФДТ ИМП была выполнена эндоскопическая электрохирургическая реканализация главного и долевого бронхов, однако все равно отмечался продолженный рост опухоли и рецидив дыхательной недостаточности. У 1 пациента после нерадикальной резекции опухоли легкого провели 1 сеанс ВФДТ ИМП на область культы бронха и рецидива опухоли за 7 месяцев не наблюдали. У 1 пациента с местным рецидивом опухоли гортаноглотки после радикального курса дистанционной лучевой терапии после 1 сеанса ФДТ также на фоне 4 циклов паллиативной химиотерапии отмечается стабилизация.

Выводы. ВФДТ ИМП позволяет в короткие сроки восстановить проходимость полого органа при стенозирующем раке органов ЖКТ и бронха и обеспечить улучшение качества жизни. У больных с опухолями I стадии возможен радикальный эффект и длительная ремиссия.

ПРИМЕНЕНИЕ ЧРЕСКУТАННОЙ ЛАЗЕРНОЙ АБЛАЦИИ В ЛЕЧЕНИИ ПАЦИЕНТОВ С ГИПЕРТИРЕОЗОМ

Александров Ю.К., Патрунов Ю.Н.

ФГБОУ ВО «Ярославский государственный медицинский университет» Минздрава России, г. Ярославль,

APPLICATION OF PERCUTANEOUS LASER ABLATION IN HYPERTHYROIDISM TREATMENT

Alexandrov Yu.K., Patrunov Yu.N.

Актуальность исследования. Методы лазерного воздействия на щитовидную железу (ЩЖ) широко используются в современной медицине. Их использование позволяет достичь различного эффекта, начиная с уменьшения объема ткани ЩЖ и заканчивая нормализацией гормонального статуса. Пациенты с гипертиреозом являются одной из наиболее сложных групп в плане лечения. Несмотря на различный патогенез гипертиреоза, у всех пациентов отмечается увеличение секреции тиреоидных гормонов и увеличение объема ЩЖ. Уменьшение объема гормонопродуцирующей ткани является одним из решений устранения гипертиреоза.

Цель исследования: доказать эффективность лазерной абляции в лечении пациентов с различ-

ными заболеваниями щитовидной железы, клиническим проявлением которых является гипертиреоз.

Методы исследования: В представленном исследовании обобщен опыт лечения 244 пациентов с гипертиреозом, который был подтвержден клинически и лабораторно (высокие уровни тироксина и трийодтиронина, низкие показатели ТТГ). Чрескутанная лазерная абляция (ЧЛА) выполнялась, как альтернатива операции. У 118 пациентов был многоузловой токсический зоб, у 104 - узловой токсический зоб, у 22 – послеоперационный рецидив диффузного токсического зоба (ДТЗ). У 87% больных при УЗИ были выявлены признаки роста объема ЩЖ и узлов, а у 97% усиление васкуляризации ткани ЩЖ и узлов. При лечении применя-

ли диодный лазер «Ламеда» (световод длиной 2 м, диаметр 0,4 мм, с плоским торцом). В качестве проводника использовали иглу 19G. Мощность излучения 3,2 – 4,0 Вт, длина импульса 200 мсек, длина волны 1064 нм. Длительность 30 секунд – 15 минут. Количество сеансов составило 1 – 6. Контроль за эффективностью оценивали по гормональному статусу и УЗИ ЩЖ с интервалами в 1, 3, 6 и 12 месяцев после ЧЛА, а затем по мере обращаемости. Минимальный срок наблюдения за пациентами составил 1 год, максимальный – 12 лет.

Результаты: Было установлено, что в течение 1 года после ЧЛА положительный эффект был достигнут у 86,9% пациентов. Наиболее выражен эффект был в группе с узловым токсическим зобом. У 97 пациентов (93,3%) этой группы через 1 месяц был констатирован клинический эутиреоз, что подтверждалось ростом уровня ТТГ в крови. Через 3 и 6 месяцев отмечалась аналогичная картина. При дальнейшем наблюдении у 12 пациенток (11,5%) возник рецидив гипертиреоза и им была выполнена повторная ЧЛА. При УЗИ уменьшение объема узлов ЩЖ отмечалось с 3 месяца после ЧЛА до 9 месяцев. В узлах ЩЖ при УЗИ в зоне проведения ЧЛА отмечалось возникновение аваскулярной зоны, которая сохранялась в течение всего исследования. Уменьшение объема узлов ЩЖ составило 73%. У пациенток с многоузловым зобом эффект был менее выражен. Клинический эутиреоз и нормальные уровни ТТГ через 1 год после ЧЛА были у 72 пациентов (61,1%). Уменьшение объема узла ЩЖ, на котором проводилась ЧЛА, было отмечено у 104 пациентов (88,1%). Отмечалось выраженное снижение васкуляризации узлов. Диссонанс между лабораторными данными и УЗИ привел к заключению, что источниками секреции тиреоидных гормонов являются несколько узлов. Повторные ЧЛА у 32 пациенток (27,1%) позволили достичь эутире-

оза еще у 13 пациенток. Таким образом, общая эффективность ЧЛА в данной группе составила 72,0%. Через 1 год после ЧЛА явления гипертиреоза вновь возникли у 43 пациентов (36,4%). Полученные результаты позволили говорить о сомнительной эффективности ЧЛА в этой группе пациентов. У 22 пациенток с рецидивным ДТЗ ЧЛА выполняли в связи с высокой вероятностью осложнений при операции. Хорошая васкуляризация культы ЩЖ заставила использовать иную технику ЧЛА. При узлах ЩЖ ЧЛА начинали с задней поверхности образований, чтобы не утратить УЗИ- контроль, а при ДТЗ ЧЛА проводили с передней поверхности культы. Часть ткани ЩЖ (паратрахеальная, задняя поверхность) воздействию не подвергали ввиду опасности осложнений. Через 3 месяца после ЧЛА на фоне отмены тиреостатиков эффект был отмечен у 18 пациентов (81,8%), что проявлялось не только повышением уровня ТТГ, но и уменьшением объема остаточной ткани. В течение года у части больных отмечался тренд к снижению ТТГ и восстановлению кровотока, что было основанием для повторных ЧЛА. В этой группе пациентов при 5 летнем наблюдении не понадобилось повторное оперативное вмешательство большинству пациентов, лишь 5 пациентов решили пройти радиойодтерапию вместо повторных ЧЛА.

Выводы: Чрескожная лазерная абляция является эффективным методом лечения некоторых заболеваний щитовидной железы, в частности узлового токсического зоба и рецидивов диффузного токсического зоба. ЧЛА является альтернативой хирургическому лечению данной патологии. В тоже время метод недостаточно эффективен при многоузловом токсическом зобе, не гарантируя стойкую длительную нормализацию гормонального статуса.

КОМБИНИРОВАННЫЙ МЕТОД ЛЕЧЕНИЯ ПРИ ЛЕЧЕНИИ ПРЕДРАКОВОЙ ПАТОЛОГИИ ВУЛЬВЫ

Аржаных А.В.^{1,2}, Мошуров И.П.^{1,2}, Коротких Н.В.^{1,2}, Урлапова Н.В.², Казьмин А.И.²

¹ ФГБОУ ВО «Воронежский государственный медицинский университет им. Н.Н. Бурденко» МЗ РФ;

² БУЗ ВО «Воронежский областной научный клинический онкологический центр», г. Воронеж, Россия

COMBINED TREATMENT METHOD FOR PRECANCEROUS VULVAR PATHOLOGY

Arzhanykh A.V., Moshurov I.P., Korotkikh N.V., Uralpova N.V., Kazmin A.I.

Ключевые слова: фотодинамическая терапия, дисплазия вульвы, рак вульвы, вирус папилломы человека.

Введение. Рак вульвы редко встречающаяся опухоль, составляет 1 % всех случаев рака среди женщин. На сегодняшний день все больше стало встречаться женщин с данной патологией в молодом возрасте, что чаще связано с вирусом папилломы человека (ВПЧ), который является источником интраэпителиальной неоплазии вульвы и как следствие повышает риск развития инвазивных злокачественных новообразований вульвы.

Цель. Оценить эффективность применения комбинированного метода лечения при лечении предраковой патологии вульвы.

Материалы и методы. Фотодинамическая терапия (ФДТ) была проведена 39 пациенткам предраковыми заболеваниями вульвы возрасте с 32 до 76 лет (18 пациенток с VIN вульвы, 21 пациентка с лейкоплакией вульвы) двухкратно с интервалом 25-30 дней в период с октября 2021г. по декабрь 2023г. с использованием отечественного фотосенсибилизатора второго поколения «Радахлорин» сумма натриевых солей хлорина еб, хлорина рб, пурпурина) Фотосенсибилизатор вводился 39 больным в дозе 1 мг/кг массы тела с экспозицией 30мин. Сеанс проводился через 3 часа после введения фотосенсибилизатора. Плотность мощности лазерного излучения составила 0,2 Вт/см², плотность энергии – 100-200 Дж/см². В момент после окончания сеанса у всех 39 пациенток отмечалась характерная световая реакция при ФДТ в виде гиперемии ткани. На 5-7 день у всех 100% пациенток отмечен некроз в зоне облучения через 6 дней после ФДТ. После

проведенного 1 сеанса на контрольном осмотре через 21 день при вульвоскопии отмечается уменьшение очагов поражения, по результатам цитологического исследования признаки лечебного патоморфоза отмечены у (41%) 16 из 39 пациенток, воспаление у (23%) 9 из 39, признаки дисплазии отмечены у (10%) 4 из 39. Через 25-30 дней после 1-го сеанса ФДТ проведен 2й сеанс с целью усиления эффекта терапии. В качестве поддерживающей терапии в течении 30 дней, начиная с 6 дня от ФДТ назначено местное лечение с помощью геля для интимной гигиены «Ацилак Duo» 1 раз в день.

Результат. Через 1 месяц на контрольном обследовании 39 из 39 (100%) а также отсутствие жжения вульвы. Ремиссия в течение 1 года и более достигнута в 97,4% случаях. Рецидив через 6 месяцев был отмечен у одной пациентки 2,1% (прерванное лечение из-за смены жительства). Полная эрадикация ДНК ВПЧ достигнута у 93,6% пациенток, в 6 %- случаях противовирусный эффект отсутствовал; у всех 21 (100%) пациенток с лейкоплакией вульвы отмечается иррадиация дистрофических изменений в течение 12 и более месяцев после проведения ФДТ.

Выводы. Результаты проведенного анализа после фотодинамической терапии VIN вульвы с применением отечественного фотосенсибилизатора «Радахлорин», показывает, что данный метод имеет достаточную эффективность, подходя к каждой пациентке индивидуально, можно достичь высоких результатов.

ФОТОДИНАМИЧЕСКАЯ ТЕРАПИЯ БАЗАЛЬНОКЛЕТОЧНОГО РАКА КОЖИ С ФОТОСЕНСИБИЛИЗАТОРОМ ФОТОЛОН

Артемьева Т.П., Церковский Д.А., Юркевич А.В., Мазуренко А.Н.

Республиканский научно-практический центр онкологии и медицинской радиологии
им. Н.Н. Александрова, г. Минск, Республика Беларусь

PHOTODYNAMIC THERAPY OF BASAL CELL CARCINOMA WITH PHOTOSENSITIZER FOTOLON

Artemyeva T.P., Tserkovsky D.A., Yurkevich A.V., Mazurenko A.N.

Ключевые слова: базальноклеточный рак кожи, фотодинамическая терапия, фотосенсибилизатор, фотолон.

Актуальность. Фотодинамическая терапия (ФДТ) с различными фотосенсибилизаторами (ФС) представляет собой высокоэффективную опцию терапевтического лечения пациентов с базальноклеточным раком кожи (БКРК) различных локализаций, характеризующуюся минимальным риском возникновения нежелательных реакций, высокой частотой объективных ответов на проведенное лечение и незначительным риском возникновения локальных рецидивов заболевания.

Цель исследования. Оценить непосредственные и отдаленные результаты применения ФДТ с ФС хлороинового ряда у пациентов с БКРК.

Методы исследования. В ретроспективное исследование включено 267 пациентов с морфологически верифицированным диагнозом «БКРК» (T1-2N0M0, I-II стадия; первичная форма), получавших амбулаторное и стационарное лечение на базе отделения гипертермии и фотодинамической терапии в период с 01.01.2007 г по 31.12.2024 г. В работу включено 127 мужчин (47,6%) со средним возрастом $61,3 \pm 9,3$ года и 140 женщин (52,4%) со средним возрастом $57,4 \pm 8,5$ года. У всех пациентов опухоли имели «неудобную» локализацию (область носа и носогубных складок, параорбитальная область, кожа заушной области и ушных раковин), что представляет трудности для хирургического и лучевого лечения. В качестве лекарственного средства использовали инъекционную форму ФС «Фотолон» (100 мг) (РУП «Белмедпрепараты», Республика Беларусь), который вводился внутривенно капельно в течение 0,5 часа в дозах от 2 до 3 мг/кг массы тела пациента. Сеанс ФДТ осуществляли с помощью полупроводниковых лазерных аппаратов «UPL PDT laser» («Lemt BelOMO», Республика Беларусь, $\lambda = 665 \pm 5$ нм) и «PDT LASER» (Институт молекулярной и атомной физики НАН Беларуси, Республика Беларусь, $\lambda = 660 \pm 5$ нм) через 2,5-3 часа после окончания инфузии ФС в экспозицион-

ных дозах от 50 до 300 Дж/см² с плотностями мощности от 150 до 450 мВт/см². Контроль мощности лазерного излучения до и после ФДТ осуществляли с помощью аппарата «МИМ-01» (ЗАО «Солар», Республика Беларусь). Оценку переносимости и безопасности лечения пациентов производили на основании анализа частоты и степени выраженности нежелательных реакций согласно шкале СТСАЕ (версия 4.03) в течение 1 месяца после проведенного лечения. Оценку противоопухолевой эффективности метода осуществляли через 1-3 месяца после ФДТ на основании данных клинического и цитологического исследований.

Результаты. В течение инфузии ФС и сеанса ФДТ серьезных нежелательных реакций (СТСАЕ, III-IV степени) (анафилактический шок, отек Квинке, выраженный болевой синдром и др.) зарегистрировано не было. После введения ФС пациенты соблюдали световой режим в течение 3-4 суток, но, тем не менее, в 5,2% наблюдений (n=14) отмечены умеренно-выраженные симптомы кожной фототоксичности (СТСАЕ, I-II степени). Частота полных опухолевых регрессий, частичных опухолевых регрессий и стабилизации опухолевого процесса составила 92,5% (n=247); 5,6% (n=15) и 1,9% (n=5), соответственно. Частота объективных ответов составила 98,1% (n=262). В период наблюдения от 7 до 72 месяцев локальные рецидивы заболевания выявлены в 7,1% (n=19) наблюдений. Косметические результаты расценены как хорошие: в области фотоблучения отмечено формирование бледно-розового, не спяянного с подлежащими тканями, рубца.

Выводы. Метод ФДТ зарекомендовал себя как хорошо переносимая и эффективная опция лечения пациентов с БКРК, что подтверждено минимальным риском развития нежелательных реакций, высокой частотой объективных ответов на проведенное лечение и незначительным риском возникновения локальных рецидивов.

ФОТОДИНАМИЧЕСКАЯ ТЕРАПИЯ ЛЕЙКОПЛАКИИ СЛИЗИСТОЙ ПОЛОСТИ РТА С ФОТОСЕНСИБИЛИЗАТОРОМ ФОТОЛОН

Артемьева Т.П., Церковский Д.А., Юркевич А.В.

Республиканский научно-практический центр онкологии и медицинской радиологии им. Н.Н. Александрова, г. Минск, Республика Беларусь

PHOTODYNAMIC THERAPY FOR ORAL LEUKOPLAKIA USING PHOTOSENSITIZER FOTOLON

Artemyeva T.P., Tserkovsky D.A., Yurkevich A.V.

Ключевые слова: лейкоплакия, полость рта, фотодинамическая терапия, фотосенсибилизатор, фотолон.

Актуальность. В последние годы метод фотодинамической терапии (ФДТ) зарекомендовал себя в качестве высокоэффективной и хорошо переносимой опции лечения пациентов с предопухолевыми заболеваниями слизистой полости рта, что подтверждено результатами ряда клинических исследований. Полученные результаты свидетельствуют о незначительном риске возникновения нежелательных реакций и локальных рецидивов заболевания, а также о высокой частоте объективных ответов на проведенное лечение.

Цель исследования. Проанализировать непосредственные и отдаленные результаты применения метода ФДТ у пациентов с плоской и веррукозной формами лейкоплакии слизистой полости рта.

Методы исследования. В исследование включено 274 пациента с морфологически верифицированным диагнозом «лейкоплакия» (плоская форма, $n=255$; веррукозная форма, $n=19$), получавших лечение на базе отделения гипертермии и фотодинамической терапии в период с 01.01.2013 г по 31.12.2024 г. Средний возраст пациентов составил $56,4 \pm 10,1$ года. Все пациенты были проинформированы о ФС, методе ФДТ, датах контрольных визитов, получили рекомендации об особенностях течения постпроцедурного периода и подписали информированное согласие. В качестве лекарственного средства использовали инъекционную форму фотосенсибилизатора (ФС) «Фотолон» (100 мг) (РУП «Белмедпрепараты», Республика Беларусь), который вводился внутривенно капельно в дозах от 2 до 2,5 мг/кг. Через 2-3 часа после окончания его инфузии патологически измененные ткани подвергались фотооблучению с помощью полупроводникового лазерного аппарата «УПЛ ФДТ» (УП «НТЦ “ЛЭМТ” БелОМО», Республика Беларусь, $\lambda=665 \pm 5$ нм). Сеанс ФДТ проводили в экспозиционных дозах от 30 до 130 Дж/см² с плотностями мощности излучения от 100 до 300 мВт/см² (в зависимости от клинической формы заболевания). Контроль мощности лазерного

излучения до и после ФДТ осуществляли с помощью аппарата «МИМ-01» (ЗАО «Солар», Республика Беларусь). Оценку переносимости и безопасности лечения пациентов методом ФДТ осуществляли на основании анализа частоты и степени выраженности нежелательных реакций согласно шкале СТСАЕ (версия 4.03) в течение первого месяца после проведенного лечения. Оценку эффективности проводили через 1-3 месяца после ФДТ на основании анализа клинических данных.

Результаты. Серьезные нежелательные реакции (СТСАЕ, III-IV степени) (анафилактический шок, отек Квинке, брадикардия и др.) не зарегистрированы, а нежелательные реакции соответствовали I-II степеням СТСАЕ (умеренно-выраженный болевой синдром во время облучения и в раннем постпроцедурном периоде, субфебрильная температура до $+37,5-37,8^\circ\text{C}$). Симптомов кожной фототоксичности отмечено не было. Полная эпителизация раневых поверхностей после фотооблучения зафиксирована в сроки 4-6 недель после проведенного лечения. При контрольных обследованиях, в сроки до 3 месяца после облучения у пациентов с плоской и веррукозной формами, частота полных регрессий составила 95,3% ($n=243$) и 63,2% ($n=13$), частичных регрессий – 4,7% ($n=12$) и 26,3% ($n=5$), соответственно. Отсутствие терапевтического эффекта отмечено у 10,5% ($n=2$) пациентов с веррукозной формой заболевания. Частота объективных ответов наблюдалась в 100% и 89,5% случаев, соответственно. Период наблюдения за пациентами варьирует от 3 до 132 месяцев. Частота рецидивов заболевания за указанный период составила 8,4% ($n=23$). Пациенты с частичной регрессией и выявленным рецидивом получали лечение в объеме повторных курсов ФДТ.

Выводы. Полученные результаты позволяют рекомендовать метод ФДТ с ФС «Фотолон» в лечении пациентов с различными клиническими формами лейкоплакий слизистой оболочки полости рта

ФОТОДИНАМИЧЕСКАЯ ТЕРАПИЯ ПРЕДОПУХОЛЕВЫХ ЗАБОЛЕВАНИЙ ВУЛЬВЫ С ФОТОСЕНСИБИЛИЗАТОРОМ ФОТОЛОН

Артемьева Т.П., Церковский Д.А., Юркевич А.В., Мазуренко А.Н.

Республиканский научно-практический центр онкологии и медицинской радиологии
им. Н.Н. Александрова, г. Минск, Республика Беларусь

PHOTODYNAMIC THERAPY FOR PRECANCEROUS VULVAR LESIONS WITH PHOTOSENSITIZER FOTOLON

Artemyeva T.P., Tserkovsky D.A., Yurkevich A.V., Mazurenko A.N.

Ключевые слова: предопухолевые заболевания, вульва, фотодинамическая терапия, фотосенсибилизатор, фотолон.

Актуальность. В последние годы метод фотодинамической терапии (ФДТ) зарекомендовал себя в качестве высокоэффективной и хорошо переносимой опции лечения пациентов с предопухолевыми заболеваниями вульвы (ПЗВ), что подтверждено результатами ряда клинических исследований. Полученные результаты свидетельствуют о незначительном риске возникновения нежелательных реакций и локальных рецидивов заболевания, а также о высокой частоте объективных ответов на проведенное лечение.

Цель исследования. Проанализировать непосредственные и отдаленные результаты применения метода ФДТ у пациентов с ПЗВ.

Методы исследования. В исследование включено 140 пациенток с морфологически верифицированными ПЗВ (лейкоплакия, крауроз, дисплазия), получавших лечение на базе отделения гипертермии и фотодинамической терапии в период с 01.01.2013 г по 31.12.2024 г. Средний возраст пациенток составил $51,2 \pm 8,3$ года. В качестве лекарственного средства использовали инъекционную форму фотосенсибилизатора (ФС) «Фотолон» (100 мг) (РУП «Белмедпрепараты», Республика Беларусь), который вводился внутривенно капельно в дозах от 2 до 2,5 мг/кг. Фотооблучение патологически измененных тканей осуществляли через 2-3 часа после окончания его инфузии с помощью полупроводникового лазера «УПЛ ФДТ» (УП «НТЦ “ЛЭМТ” БелОМО», Республика Беларусь, $\lambda = 665 \pm 5$ нм). Сеанс ФДТ проводили в экспозиционных дозах от 40 до 130 Дж/см² с плотностями мощности излучения от 100 до 230 мВт/см². Контроль мощности лазерного излучения до и после ФДТ осуществляли с помощью аппарата «МИМ-01» (ЗАО «Солар», Республика Беларусь). Оценку переноси-

мости и безопасности лечения пациентов методом ФДТ осуществляли на основании анализа частоты и степени выраженности нежелательных реакций согласно шкале СТСАЕ (версия 4.03) в течение 1 месяца после проведенного лечения. Оценку эффективности проводили через 1-3 месяца после ФДТ на основании анализа клинических данных.

Результаты. Серьезные нежелательные реакции (СТСАЕ, III-IV степени) (анафилактический шок, отек Квинке, брадикардия) не зарегистрированы, а нежелательные реакции соответствовали I-II степеням СТСАЕ (умеренно-выраженный болевой синдром во время облучения и в раннем постпроцедурном периоде, отек мягких тканей в области облучения). Симптомов кожной фототоксичности отмечено не было. Эпителизация раневой поверхности, формирующейся после фотооблучения, зафиксирована в сроки от 1 до 1,5 месяцев после ФДТ. Полная регрессия пролеченных очагов зафиксирована в 92,9% наблюдений (n=130), частичная регрессия – в 7,1% наблюдений (n=10). Повторные сеансы ФДТ были связаны с большой площадью патологических очагов и невозможностью их одновременного облучения вследствие наличия болевого синдрома. В сроки наблюдения от 6 до 85 месяцев рецидивов заболевания зарегистрировано не было.

Выводы. Метод ФДТ представляет собой хорошо переносимую и эффективную опцию лечения пациентов с ПЗВ. К основным преимуществам ФДТ относят селективность действия на патологически измененные ткани и минимальный риск травматизации нормальных тканей вульвы. Благодаря этому обеспечивается хороший косметический эффект и полное восстановление вульвы после заживления областей воздействия.

Контактное лицо: Церковский Д.А., tzerkovsky@mail.ru, + 375173899536

ФОТОДИНАМИЧЕСКАЯ ТЕРАПИЯ ПРЕДОПУХОЛЕВЫХ ЗАБОЛЕВАНИЙ ПОЛОВОГО ЧЛЕНА С ФОТОСЕНСИБИЛИЗАТОРОМ ФОТОЛОН

Артемьева Т.П., Церковский Д.А.

Республиканский научно-практический центр онкологии и медицинской радиологии
им. Н.Н. Александрова, г. Минск, Республика Беларусь

PHOTODYNAMIC THERAPY FOR PRECANCEROUS PENILE LESIONS WITH PHOTOSENSITIZER FOTOLON

Artemyeva T.P., Tserkovsky D.A.

Ключевые слова: предопухолевые заболевания, половой член, фотодинамическая терапия, фотосенсибилизатор, фотолон.

Актуальность. В последние годы метод фотодинамической терапии (ФДТ) зарекомендовал себя в качестве высокоэффективной и хорошо переносимой опции лечения пациентов с предопухолевыми заболеваниями полового члена (ПЧ), что подтверждено результатами ряда клинических исследований. Полученные результаты свидетельствуют о незначительном риске возникновения нежелательных реакций и локальных рецидивов заболевания, а также о высокой частоте объективных ответов на проведенное лечение.

Цель исследования. Проанализировать непосредственные и отдаленные результаты применения метода ФДТ у пациентов с предопухолевыми заболеваниями ПЧ.

Цель исследования. Изучить безопасность и эффективность применения ФДТ с хлориновым ФС у пациентов с предопухолевыми заболеваниями ПЧ.

Методы исследования. В исследование включено 29 пациентов с морфологически верифицированными предопухолевыми заболеваниями ПЧ (лейкоплакия, эритроплазия Кейра, дисплазия), получавших лечение на базе отделения гипертермии и фотодинамической терапии в период с 01.01.2020 г по 31.12.2024 г. Возраст пациентов составил $59,1 \pm 9,6$ года. В качестве лекарственного средства использовали инъекционную форму фотосенсибилизатора (ФС) «Фотолон» (100 мг) (РУП «Белмедпрепараты», Республика Беларусь), который вводился внутривенно капельно в дозах от 2 до 2,5 мг/кг за 2-3 часа до облучения с помощью полупроводникового лазера «УПЛ ФДТ» (УП «НТЦ "ЛЭМТ" БелОМО», Беларусь, $\lambda = 665 \pm 5$ нм). Сеанс ФДТ проводили в экспозиционной дозе 150 Дж/см^2 с плотностью мощности излучения 40 мВт/см^2 и мощностями от 500-600 мВт. Общая продолжительность облучения зависела от распространенности патологического процесса (2-4

поля облучения) и составляло 10-20 минут. Контроль мощности лазерного излучения до и после ФДТ осуществляли с помощью аппарата «МИМ-01» (ЗАО «Солар», Республика Беларусь). Оценку переносимости и безопасности лечения пациентов методом ФДТ осуществляли на основании анализа частоты и степени выраженности нежелательных реакций согласно шкале СТСАЕ (версия 4.03) в течение 1 месяца после проведенного лечения. Оценку эффективности проводили через 3 месяца после ФДТ на основании анализа клинических и цитологических данных.

Результаты. Серьезные нежелательные реакции (СТСАЕ, III-IV степени) (анафилактический шок, брадикардия, отек Квинке) не зарегистрированы, а нежелательные реакции соответствовали I-II степеням СТСАЕ (умеренно-выраженный болевой синдром во время облучения и в раннем постпроцедурном периоде, отек мягких тканей в области облучения). Симптомов кожной фототоксичности отмечено не было. Эпителизация раневого дефекта зафиксирована в течение 5-7 недель после ФДТ. Полная регрессия пролеченных очагов зафиксирована во всех случаях (100% наблюдений). Повторные ФДТ были связаны с большой площадью патологических очагов и невозможностью их одновременного облучения вследствие наличия болевого синдрома. В сроки наблюдения от 6 до 60 месяцев рецидивы заболевания зарегистрированы в 10,3% наблюдений (n=3).

Выводы. Метод ФДТ представляет собой хорошо переносимую и эффективную опцию органосохраняющего лечения пациентов с предопухолевыми заболеваниями ПЧ. Применение метода ассоциируется с незначительным риском возникновения нежелательных реакций и высокой частотой объективных ответов на проведенное лечение.

Контактное лицо: Церковский Д.А., tserkovsky@mail.ru, + 375173899536

РЕЗУЛЬТАТЫ ПРИМЕНЕНИЯ ФОТОДИНАМИЧЕСКОЙ ТЕРАПИИ ГНОЙНО-НЕКРОТИЧЕСКИХ РАН МЯГКИХ ТКАНЕЙ СФОРМИРОВАВШИХСЯ ПОСЛЕ ОГНЕСТРЕЛЬНЫХ И МИННО-ВЗРЫВНЫХ РАНЕНИЙ

Баранов А.В.¹, Ларичев С.Е.², Гусейнов А.И.², Исмаилов Г.И.¹, Маер Р.Ю.³, Барков Д.И.², Ярцев Н.Н.¹

¹ ФГБУ «Научно-практический центр лазерной медицины им. О.К. Скобелкина ФМБА России» г. Москва

² ГБУЗ «Госпиталь для ветеранов войн №2 Департамента здравоохранения города Москвы» г. Москва

³ Научно-исследовательский институт организации здравоохранения и медицинского менеджмента ДЗМ

RESULTS OF PHOTODYNAMIC THERAPY FOR PURULENT-NECROTIC SOFT TISSUE WOUNDS AFTER GUNSHOT AND BLAST INJURIES

Baranov A.V., Larichev S.E., Guseynov A.I., Ismailov G.I., Maer R.Yu., Barkov D.I., Yartsev N.N.

Ключевые слова: ФДТ, гнойные раны, минно-взрывные раны.

Цель исследования — проанализировать результаты применения фотодинамической терапии в комплексном лечении ран сформировавшихся после огнестрельных и минно взрывных поражений мягких тканей.

Материалы и методы. Исследование выполнено на клинической базе Научно-практического центра лазерной медицины им. О.К. Скобелкина — в хирургическом отделении Госпиталя для ветеранов войн №2 Департамента здравоохранения города Москвы и в отделениях хирургии Федерального клинического центра высоких медицинских технологий Федерального Медико-биологического агентства России. Основная группа — 194 раненых с различными ранениями мягких тканей, которым, дополнительно к хирургическим методам лечения применялась ФДТ и местное лечение комплексными водорастворимыми мазями. ФДТ проводилось путем нанесения фотосенсибилизатора на раневую дефект с эффективным временем накопления от 10 до 15 минут, после чего выполнялась обработка ФС лазерным излучением длинной волны 660 нм. с достижением 50Дж/см². Группа сравнения — 32 раненых, которые получали такое же лечение, за исключением ФДТ.

Результаты и обсуждение. Для анализа эффективности применения ФДТ выполнялось сравнение основных показателей раневого процесса между похожими по объему и локализации ранами основной группы, которым применялись ФДТ (n = 194) и группы сравнения (n = 32), которым применялось стандартное лечение.

После первой процедуры ФДТ у 134 (69 %) раненых наблюдался отчетливый положительный эффект — выраженная очистка ран, редукция

локального воспалительного процесса, снижение болевого синдрома, в связи с чем было достаточно выполнения одной процедуры. У 60 (31 %) раненых, за счет объема раневой поверхности и недостаточной очистки ран был выполнен повторный сеанс ФДТ на следующие сутки, либо через день.

По всем показателям наблюдалось улучшение течения раневого процесса при применении ФДТ. Срок регресса локального отека у больных основной группы составил (3,7 ± 0,4) суток, в группе сравнения (6,2 ± 0,5) суток. Срок очищения раны у больных основной группы (4,7 ± 0,6) суток, в группе сравнения (7,3 ± 0,8) суток. Сроки начала грануляций у больных основной группы (4,6 ± 0,5) суток и в группе сравнения (7,8 ± 0,6) суток. Количество перевязок у больных основной группы (5,6 ± 1,2) и в группе сравнения (17,2 ± 3,1). Срок регресса болевого синдрома у больных основной группы (5,4 ± 1,4) суток и в группе сравнения (3,8 ± 0,9) суток. Нормализация температуры тела (< 37°C) у больных основной группы (3,3 ± 1,2) суток и в группе сравнения (6,1 ± 1,5) суток. Повторные хирургические обработки гнойного очага: после ФДТ — 36 (10,4 %) и при традиционной терапии — 21 (65,6 %)

При поступлении пациентам взят БАК посева с целью определения микрофлоры и чувствительностью к антибиотикам. Самыми частыми были выделены следующие микроорганизмы: *St. Aureus* (в том числе MRSA) — 123 наблюдения, *Acinetobacter spp.* — 28 наблюдений, *Pseudomonas aureginosa* — 46 наблюдений, *Klebsiella pneumoniae* — 23 наблюдений, *Clostridium perfringens* — 18 наблюдений, *P. Aureginosa* — 46 наблюдений.

На следующие сутки после выполнения ФДТ наблюдалась значительная очистка ран у раненых основной группы и регресс воспалительных проявлений. При заборе микрофлоры у раненых основной группы, было обнаружено у 27 (14%) раненых наличие 60 штаммов микроорганизмов, а в группе сравнения через сутки было идентифицировано у 26 (74 %) раненых с 29 штаммами микроорганизмов ($\chi^2 = 22,65$; $p < 0,001$).

При использовании ФДТ выраженными эффектами были - эффективная и быстрая инактивация патогенной раневой микрофлоры, стимуляция II и III фазы раневого процесса, что впоследствии позволяло раньше выполнить закрытие ран (наложение первично отсроченных и ранних вторичных швов, аутодермапластика) после хирургических обработок по сравнению с контрольной группой.

Стоит отметить что уменьшение количества перевязок до закрытия раны при использовании ФДТ с $(17,2 \pm 3,1)$ до $(5,6 \pm 1,2)$, и уменьшение количества повторных хирургических обработок с 21 (65,6%) до 36 (10,4%) имеет несомненно экономический эффект, который в данной работе не подсчитывался.

Таким образом, анализ результатов применения ФДТ различных ран мягких тканей по предложенному способу обнаружил достоверное уменьшение времени очистки ран и сокращение общей продолжительности раневого процесса. Осложнений, аллергических реакций и других негативных явлений, связанных с применением метода ФДТ, не зарегистрированы.

При наличии в ране обильного загрязнения с признаками микробного воспаления ран эф-

фективным оказался метод ФДТ, который был усовершенствован благодаря применению аэрозольной дисперсии и аппликации на рану. По сравнению с традиционным лечением, ФДТ способствовала достоверному улучшению всех выше указанных показателей течения раневого процесса (срока регресса локального отека, очищение раны, количества перевязок, регресса болевого синдрома, нормализации температуры тела, количества ПХО). Кроме этого, выявлено достоверное снижение уровня обсемененности ран патогенной микрофлорой уже на следующие сутки после ФДТ.

Выводы. Применение метода ФДТ достоверно способствует уменьшению отека, болевого синдрома и способствует выраженной инактивации патогенной микрофлоры, что позволяет сократить сроки закрытия раневого дефекта (Аутодермапластика, наложение швов).

Целесообразно применение метода ФДТ при лечении огнестрельных и минно взрывных ран мягких тканей на квалифицированном этапе оказания медицинской помощи в условиях военных мобильных госпиталей, центральных районных больниц, военно-медицинских клинических центров, гражданских учреждениях министерства здравоохранения для улучшения результатов лечения и сроков госпитализации.

Возможно применение метода ФДТ как для профилактики, так и для лечения уже развившихся гнойно-воспалительных осложнений раневого процесса в комплексе мер устранения допущенных ошибок хирургической обработки огнестрельных ран.

ФЕНОТИАЗИНОВЫЕ И ИНДОЦИАНИНОВЫЕ КРАСИТЕЛИ: ФОТОДИАГНОСТИЧЕСКИЙ И ФОТОТЕРАПЕВТИЧЕСКИЙ ПОТЕНЦИАЛ ПРИ ЛЕЧЕНИИ ИНФЕКЦИОННЫХ И ОПУХОЛЕВЫХ ПАТОЛОГИЙ

Березин Д.Б.¹, Кустов А.В.², Смирнова Н.Л.², Лялякина Е.В.³, Пархоц М.В.⁴, Зенькевич Э.И.⁵

¹ ФГБОУ ВО Ивановский государственный химико-технологический университет, Научно-исследовательский институт макрогетероциклических соединений, Иваново, Россия

² ФГБУН Институт химии растворов им. Г.А. Крестова РАН, Иваново, Россия

³ ОБУЗ Ивановская областная клиническая больница, Иваново, Россия

⁴ Институт физики им. Б.И. Степанова НАНБ, Минск, Беларусь

⁵ Белорусский национальный технический университет, Минск, Беларусь

PHENOTHIAZINE AND INDOCYANINE DYES: PHOTODIAGNOSTIC AND PHOTOTHERAPEUTIC POTENTIAL IN INFECTIOUS AND ONCOLOGICAL PATHOLOGIES

Berezin D.B., Kustov A.V., Smirnova N.L., Lyalyakina E.V., Parkhots M.V., Zenkevich E.I.

Ключевые слова: фотодинамическая терапия локализованных опухолей и инфекционных заболеваний, фототермия, флуоресцентная эндоскопия, индоцианиновый зеленый новый, метиленовый синий.

Актуальность темы. Наряду с макрогетероциклическими фотосенсибилизаторами – порфиринами, хлоринами, фталоцианинами и др., красители карбоцианинового и фенотиазинового рядов, в частности, Индоцианиновый зеленый (ИЗ) и Метиленовый синий (МС), в силу структурных и, как следствие, фотофизических, биофизических и биологических особенностей, в течение многих десятилетий сохраняют и расширяют спектр возможностей применения в биомедицине. Они поглощают излучение в красной и ближней инфракрасной области спектра, являясь, таким образом, одними из немногих доступных и малотоксичных ИК-фотосенсибилизаторов и люминофоров. Известно их применение в качестве флуоресцентных биомаркеров, препаратов для фотодиагностики (ФД), а также фототерапии инфекционных и опухолевых патологий. Перспективы их применения в качестве агентов для комбинированной терапии, в частности, фотодинамической (ФДТ) и фототермической (ФТТ), также очевидны.

Цель исследования. Изучить особенности распределения и транспорта индоцианиновых и фенотиазиновых красителей, оценить их потенциал в качестве фотоинактиваторов госпитальной бактериальной флоры, а также фотодиагностических средств при дисплазии слизистой оболочки желудка и пищевода Баррета.

Методы исследования. Абсорбционная и флуоресцентная спектроскопия, методы раство-

римости и гель-хроматографии, методы микробиологии, хромоскопическая визуализация.

Результаты. Проведенные биофизические исследования продемонстрировали существенное различие в механизмах транспорта рассматриваемых ФС белками плазмы крови. Эксперименты по оценке эффективности фототермического действия ФС Индоцианинового зеленого нового (ИЗН) выявили его перспективность в качестве агента для ФТТ. Сравнительные микробиологические исследования МС и хлоринового ФС «Фотодитазин» *in vitro* показали высокую эффективность фотоиндуцированного антимикробного действия фенотиазинового препарата в отношении резистентных к ряду антибиотиков штаммов *E. Coli*, *Ps. Aeruginosa* и *Enterobacter cloacae* (снижение КОЕ на ~6 порядков). В ходе проведения хромоскопии пациентов с подозрением на опухоль желудка и пищевода применение МС в качестве окрашивающего вещества существенно улучшало диагностический потенциал метода.

Выводы. Хромоскопическая фотодиагностика пациентов с применением 0.25% раствора МС позволила на ранних стадиях и с высокой степенью эффективности выявлять предраковые состояния и опухоли желудка, повысив диагностическую точность метода в монорежиме с 86 до 96%. МС также продемонстрировал высокую результативность в качестве универсального ФС для антимикробной ФДТ *in vitro*, подавляющего как Грам(+), так и Грам(-) патогены. Красители карбоцианино-

вого типа, в частности, ИЗН, в свободном виде или в форме конъюгатов с хлориновыми ФС, име-

ют значимый потенциал для ФД и ФТТ в сочетании с другими видами терапии.

Исследование выполнено при финансовой поддержке Российского научного фонда в рамках научного проекта № 25-23-00108.

ТРИБЕНЗО-1,4-ДИАЗЕПИНОПОРФИРАЗИНАТ ЦИНКА – АКТИВИРУЕМЫЙ В КРОВОТОКЕ ФОТОСЕНСИБИЛИЗАТОР С ДВУХКАНАЛЬНЫМ РЕЖИМОМ ОБЛУЧЕНИЯ

Бондаренко С.Д.¹, Терехова А.А.¹, Аллаярова У.Ю.¹, Рыбкин А.Ю.¹, Горячев Н.С.¹, Балакина А.А.¹⁻³, Блохина С.В.¹, Приходченко Т.Р.¹, Рапота Д.Ю.^{1,2}, Тараканов П.А.¹, Мищенко Д.В.¹⁻³

¹ ФГБУН «ФИЦ ПХФ И МХ РАН», Черноголовка, Россия;

² ФГБОУ ВО «МГУ им. М.В. Ломоносова», Москва, Россия;

³ НОЦ ФГАОУ ВО «Государственный университет просвещения», Москва, Россия

TRIBENZO-1,4-DIAZEPINOPORPHYRAZINATO ZINC AS A BLOODSTREAM-ACTIVATED PHOTOSENSITIZER WITH DUAL-CHANNEL IRRADIATION MODE

Bondarenko S.D., Terekhova A.A., Allayarova U.Yu., Rybkin A.Yu., Goryachev N.S., Balakina A.A., Blokhina S.V., Prikhodchenko T.R., Rapota D.Yu., Tarakanov P.A., Mishchenko D.V.

Ключевые слова: трибензо-1,4-дiazепинопорфиразинат цинка, карцинома легких Льюис, двухканальный режим облучения, острая токсичность

В современной фотодинамической терапии (ФДТ) наблюдается устойчивый интерес к порфиринам, модифицированным гетероциклическими фрагментами, в качестве перспективных фотосенсибилизаторов (ФС). Этот интерес обусловлен их уникальной молекулярной структурой, характеризующейся интенсивным поглощением в ближней ИК области спектра, возможностью направленной модификации для адресной доставки к целевым тканям и высокой эффективностью в генерации синглетного кислорода – ключевого цитотоксического агента в ФДТ. Данные характеристики обеспечивают потенциал для более глубокого проникновения света в ткани и селективного воздействия на опухолевые клетки.

В рамках данной работы исследовали трибензо-1,4-дiazепинопорфиразинат цинка в качестве ФС для ФДТ. Для оценки фотодинамической активности препарата *in vitro*, оценивали жизнеспособность клеток HeLa после облучения лазерным излучением с длинами волн 660 нм и 750 нм. *In vivo* исследования на карциноме легких Льюис

у мышей-гибридов BDF1 включали однократное внутривенное введение ФС в дозе 1 мг/кг с последующим облучением опухоли с использованием лазера с длиной волны 670 нм и плотностью энергии 250 Дж/см². Визуализация и мониторинг накопления препарата в опухолевой ткани осуществляли с использованием системы визуализации VISQUE™ *InVivo* Smart-LF. Для определения клинической пригодности трибензо-1,4-дiazепинопорфиразината цинка провели оценку его острой токсичности. Исследуемое соединение вводили животным однократно внутривенно. Клинический осмотр проводили непрерывно в первые 3 часа после введения ФС, затем ежедневно в течение 15 дней. Критериями оценки состояния животных служили: сроки гибели и количество павших мышей, изменение поведения, координации и активности, наличие судорог, появление отеков, выпадение шерсти, истощение. Полученные данные были обработаны с использованием статистических методов анализа для расчета полулетальной дозы (LD50).

В экспериментах *in vitro* показано, что трибензо-1,4-диазепинопорфиразинат цинка проявляет выраженный фототоксический эффект в отношении клеток HeLa при облучении как лазером с длиной волны 660 нм, так и 750 нм. Важно отметить, что препарат сравнения, «Фотодитазин», не продемонстрировал значимой фототоксичности при облучении лазером с длиной волны 750 нм в исследуемом диапазоне концентраций, что подчеркивает потенциальные преимущества нового ФС. *In vivo* исследования подтвердили эффективное накопление трибензо-1,4-диазепинопорфиразината цинка в опухолевой ткани, обеспечивая четкую визуализацию границ опухоли посредством флуоресцентной визуализации. На 14-е сутки после ФДТ отмечено

торможение роста опухоли на 34%, в то время как для «Фотодитазина» данный показатель составил 15%. Кроме того, нами показана возможность проведения повторного облучения опухоли после однократного введения ФС, что потенциально расширяет возможности клинического применения. Было установлено, что при однократном внутривенном введении мышам-гибридам BDF1 трибензо-1,4-диазепинопорфиразината цинка LD50 составляет 10.33 ± 0.94 мг/кг, что соответствует 2 классу токсичности.

Таким образом, выявлена высокая эффективность трибензо-1,4-диазепинопорфиразината цинка, что позволяет рекомендовать его в качестве перспективного фотосенсибилизатора для фотодинамической терапии карциномы легких Льюис.

Работа выполнена при поддержке Министерства образования и науки РФ (№124020500019-2, №124013000744-0).

КОНЪЮГАТЫ НАПРАВЛЕННОГО ДЕЙСТВИЯ НА ОСНОВЕ МЕЗО-АРИЛПОРФИРИНОВ И ИНГИБИТОРА ТИРОЗИНКИНАЗ ДЛЯ ПРОТИВООПУХОЛЕВОЙ ФДТ

Бортневская Ю.С.,¹ Захаров Н.С.,¹ Сеньков В.С.,¹ Никольская Е.Д.,² Брагина Н.А.,¹ Жданова К.А.¹

¹ МИРЭА-Российский технологический университет, Москва, Россия

² Институт биохимической физики им. Н.М. Эмануэля РАН, Москва, Россия

TARGETED CONJUGATES BASED ON MESO-ARYLPORPHYRINS AND TYROSINE KINASE INHIBITORS FOR ANTITUMOR PDT

Bortnevskaya Yu.S., Zakharov N.S., Senkov V.S., Nikolskaya E.D., Bragina N.A., Zhdanova K.A.

Ключевые слова: противоопухолевая фотодинамическая терапия, низкомолекулярные ингибиторы тирозинкиназ, ИК-фотосенсибилизаторы, фотосенсибилизаторы направленного действия.

Актуальность. Фотодинамическая терапия (ФДТ), будучи альтернативой традиционным методам лечения онкологических заболеваний, основана на комбинации химиотерапевтического (фотосенсибилизатор – ФС) и физического воздействий (лазерное облучение). Неинвазивный характер ФДТ, отсутствие общего токсического воздействия на организм, возможность сохранения пораженного органа являются важными преимуществами данного метода по сравнению с традиционными подходами к лечению рака.

Поверхностные рецепторы и эндогенные сигнальные молекулы, специфически экспрессируемые или активируемые в опухолях, представляют собой отличные мишени для разработки эффек-

тивных методов лечения рака, поскольку целенаправленное лечение сводит к минимуму риск побочных эффектов, которые часто сопровождают нецелевую терапию. Среди различных охарактеризованных онкоцелей рецепторы эпидермального фактора роста (EGFRs), относящиеся к семейству рецепторных тирозинкиназ, привлекают наибольшее внимание ввиду их гиперэкспрессии и усиления функций в широком спектре опухолей.

Целью данного исследования является разработка новых лекарственных препаратов на основе мультифункциональных фототерапевтических агентов, сочетающих в своей структуре фотосенсибилизаторы порфиринового ряда и

векторные молекулы, обеспечивающие направленный транспорт ФС к мишеням.

Материалы и методы. Эксперименты *in vitro* проводили на клеточной линии эпидермоидной карциномы человека линии A431. Исследование накопления фотодинамических агентов в клетках A431 проводили на проточном цитофлуориметре Cyap ADP (лех 635 нм, лем 665 нм). Оценку внутриклеточной локализации фотодинамических агентов выполняли методом конфокальной микроскопии на микроскопе Nikon Eclipse Ti-E в присутствии органелл-специфичных красителей Hoechst, MitoSOX Red, anti-EEA1. Апоптотические и некротические популяции клеток A431 были проанализированы, используя набор Arigobio для двойного окрашивания Аннексином V-FITC и пропидием йодидом.

Результаты. Разработаны синтетические стратегии получения катионных и конъюгатов мезо-арилпорфиринов с нацеливающим лигандом – Эрлотинибом, который расположен либо вблизи макроцикла, либо отделен от него алифатическими спейсерами, а также таргетного фотосенсибилизатора, поглощающий в инфракрасном

диапазоне спектра. Применение медь-катализируемого азид-алкинового циклоприсоединения и кросс-сочетания Соногаширы позволило оптимизировать синтез фотодинамических агентов направленного действия. Методом конфокальной микроскопии выявлено, что соединения способны интернализироваться клетками A431 и локализуются преимущественно в митохондриях и эндосомальных компартаментах клеток. Используя двойное окрашивание аннексином V и пропидием йодидом, было установлено, что синтезированные фотосенсибилизаторы способствуют значительному увеличению популяции клеток с поздним апоптозом по сравнению с референтным фотодинамическим агентом, не содержащим низкомолекулярный ингибитор тирозинкиназ.

Выводы. Таким образом, фототерапевтические агенты, сочетающие в своей структуре фотосенсибилизатор порфиринового ряда и векторные молекулы, обеспечивающие направленный транспорт ФС к мишеням, являются универсальными платформами для создания новых противоопухолевых лекарственных препаратов.

Работа выполнена при поддержке Российского научного фонда (проект № 22-73-10176).

ФОТОДИНАМИЧЕСКАЯ ТЕРАПИЯ РАН: ЧЕТВЕРТЬ ВЕКА В КЛИНИКЕ

Дуванский В.А., Гутоп М.М.

Российский университет дружбы народов, Москва, Россия

PHOTODYNAMIC THERAPY FOR WOUNDS: 25 YEARS IN CLINICAL PRACTICE

Duvansky V.A., Gutop M.M.

Ключевые слова: фотодинамическая терапия, фотосенсибилизатор, рана.

Актуальность. Четверть века назад результаты наших первых клинических исследований фотодинамической терапии (ФДТ) гнойных заболеваний мягких тканей легли в основу запатентованных нами методик лечения с применением фотодинамической терапии: «Способ лечения гнойных заболеваний мягких тканей» RU 2164427 C1/1999, «Способ лечения длительно незаживающих ран и трофических язв» RU 2164426 C1/1999, «Способ лечения длительно существующих трофических язв» RU 2195930 C2 /2001. Механизмы фотодинамической терапии ран различного генеза, основаны на избирательном накоплении в пролиферирующих

клетках и клетках, находящихся в состоянии парабриоза, фотосенсибилизаторов экзо- и эндогенного происхождения с последующей фотоактивацией их молекул лазерным светом. В ряде экспериментальных и клинических исследований показано влияние фотодинамической терапии на динамику микробной обсемененности ран, скорость очищения ран от гнойно-некротических масс и их заживления. Работы по применению ФДТ в лечении ран и трофических язв различного генеза и изучению ее влияния на репаративные процессы немногочисленны.

Цель исследования. Оценить влияние фотодинамической терапии на репаративные процессы.

Методы исследования. Изучены результаты применения ФДТ в лечении 225 пациентов с острыми гнойными заболеваниями мягких тканей и трофическими язвами. Больных с острыми гнойными заболеваниями мягких тканей было 132 (58,7%), с трофическими язвами нижних конечностей венозной этиологии 93 (41,3%). Контрольную группу репрезентативную по полу, возрасту и нозологическим формам составили 155 пациентов, которым проводили только традиционное лечение. Для ФДТ 180 пациентов применяли фотосенсибилизатор «Фотосенс» (сульфированный фталоцианин алюминия). После 24 часовой аппликации фотосенсибилизатора, раны и язвы облучали красным светом газоразрядной лампы (длина волны - 600-700 нм) АТО-1 при плотности энергии 42 Дж/см². У 45 пациентов в качестве фотосенсибилизатора, применяли «Фотодитазин» (глюкаминовая соль хлорид е6), с длиной поглощения 662 нм. Экспозиция фотосенсибилизатора на ране 2 часа. Источником лазерного излучения служил аппарат «АТКУС – 10». Плотность энергии 50 Дж/см².

Результаты. Анализ морфологических исследований показал, что при ФДТ Под воздействием ФДТ течение раневого процесса интенсифицируется. Это проявляется на 3-5 сутки очищением язвенной поверхности от гнойно-некротического экссудата, что соответствует клиническим наблю-

дениям и данным цитологических исследований. Значительно уменьшалось число или исчезали колонии бактерий в экссудате, поверхностный слой из гнойно-некротического становился фибринозно-лейкоцитарным. Происходило усиление нейтрофильной реакции. Уменьшался отек и воспалительные проявления. На 10-14 сутки количество макрофагов в тканях значительно увеличивалось, преобладали макрофаги с активной фагоцитарной функцией, отмечалась пролиферация фибробластов, синтез ими ГАГ и коллагена, фиброгенез коллагеновых волокон, образование и созревание к 14 суткам полноценной грануляционной ткани с вертикальными сосудами. К 21 суткам отмечалось преобразование грануляционной ткани в фиброзно- рубцовую. На краях язвы происходила активная регенерация эпителия.

Выводы. Исследования показали, что ФДТ обеспечивает быстрое очищение раневой поверхности гнойных ран от гнойно-некротического детрита и микроорганизмов, усиление фагоцитоза, нормализуется микроциркуляция, ослабевает воспалительная инфильтрация, усиливается макрофагальная реакция и пролиферация фибробластов и ангиогенез, отмечается ускорение образования и созревания грануляционной ткани и эпителизации раны. Эти процессы протекают в 2 раза быстрее по сравнению с традиционным лечением.

ФОТОДИНАМИЧЕСКАЯ ТЕРАПИЯ ОГНЕСТРЕЛЬНЫХ РАН С ФОТОСЕНСИБИЛИЗАТОРОМ С АМФИФИЛЬНЫМИ ПОЛИМЕРАМИ В ЭКСПЕРИМЕНТЕ

Дуванский В.А., Шин Е.Ф., Гутоп М.М.

Российский университет дружбы народов, Москва, Россия

EXPERIMENTAL PHOTODYNAMIC THERAPY OF GUNSHOT WOUNDS USING AMPHIPHILIC POLYMER-BASED PHOTOSENSITIZERS

Duvansky V.A., Shin E.F., Gutop M.M.

Ключевые слова: фотодинамическая терапия, фотосенсибилизатор, рана.

Актуальность. По данным целого ряда наблюдений огнестрельные ранения осложняются гнойно-инфекционными процессами в 28% случаев. В их основе лежит эндогенная инфекция, связанная с воздействием на организм снарядов с высокой кинетической энергией. Фотосенсибилизаторы I

поколения имеют целый ряд недостатков, из-за которых возможно повреждение здоровых тканей при проведении фотодинамической терапии. В последние годы созданы фотосенсибилизаторы, которые обладают низкой токсичностью, высокой селективностью накопления фотосенсибилизато-

ров в пораженных тканях и органах, быстрым выведением из организма, низкой терапевтической дозой вводимых препаратов.

Цель исследования. Оценить влияние фотодинамической терапии (ФДТ) экспериментальных огнестрельных ран с комплексом микрокапсулированный фотодитазин - амфифильный полимер на репаративные процессы.

Методы исследования. Проведено экспериментальное исследование на 70 нелинейных крысах. Для ФДТ ран наносили огнестрельную рану, проводили первичную хирургическую обработку. Следующим этапом тампонировали рану марлевой салфеткой, смоченной раствором фотосенсибилизатора (ФС) 0,5% в растворе димексида 25%. В других опытных группах ФС был фотодитазин, комплексированным с амфифильными полимерами, в гелевой и микрокапсулированной формах. Через 2 часа экспозиции салфетку удаляли, а раневую поверхность облучали лазерным излучением. Использовали плотность мощности - 1 Вт/см². Плотность энергии - 50 Дж/см². Длина волны - 661±0,03 нм. Для ФДТ применяли аппарат «АКТУС-2». Для оценки репаративных процессов провели цитологические и гистологические исследования ран.

Результаты. Анализ цитологических исследований показал, что в группах, где применяли ФДТ с фотодитазином, комплексированным с амфифильными полимерами в гелевой и микрокапсулированной формах на пятые сутки лечения отмечали следующее: наблюдали снижение общего содержания нейтрофилов, отмечали значительно меньшее количество дегенеративно измененных нейтрофилов (не более 8,3±0,2%, P<0,05), колоний микроорганизмов и нитей фибрина. В этот период в цитограммах увеличивается процент мононуклеарных фагоцитов. Наряду с юными фибробластами (2,5±0,2%) встречались и зрелые фибробласты (0,7±0,3%), что свидетельствовало о купировании воспалительной реакции, а также активации процессов репарации. Через десять суток в мазках отпечатках определяли картину ак-

тивной пролиферации, а также дифференцирование элементов репарации. Отмечали увеличение числа мононуклеарных элементов до 9,4±0,8%, а также общего количества юных и зрелых фибробластов. В раневом экссудате насчитывалось в два раза больше клеточных элементов репарации чем в группе с фотодинамической терапией с фотодитазином в форме водного раствора. Отмечали отсутствие в раневом экссудате дегенеративно измененных нейтрофилов. Гистологические исследования показали, что ФДТ огнестрельных ран с фотодитазином, комплексированным с амфифильными полимерами, в гелевой или микрокапсулированной формах стимулирует активизацию процессов очищения ран от колоний микроорганизмов, а также некротизированных тканей и масс фибрина. Применение ФДТ комплексированного с амфифильными полимерами в гелевой и микрокапсулированной формах характеризуется активацией репаративных процессов, по сравнению с ФДТ с ФС в форме водного раствора. На третьи сутки исследований в зоне сотрясения отмечали менее выраженные признаки расстройства системы микроциркуляторного русла, а также дистрофические и некротические процессы. Отмечали активизацию процессов фибрилlogenеза на пятые сутки наблюдений, купирование расстройства системы микроциркуляции, активирует альтеративно-экссудативную фазу воспаления.

Выводы. Цитологические и гистологические исследования показали, что ФДТ с комплексом микрокапсулированный фотодитазин - амфифильный полимер экспериментальных огнестрельных ран мягких тканей приводит к быстрому купированию острых воспалительных явлений и расстройств системы микроциркуляции, ограничению развития вторичных некрозов, восстановлению жизнеспособности поврежденных тканей в зоне сотрясения, раннему развитию процессов репарации, выраженной активации макрофагов, стимуляции ангио- и коллагеногенеза, ускорению рубцевания и эпителизации раневого дефекта.

ГАЛОГЕНИРОВАННЫЕ BODIPY ЛЮМИНОФОРЫ И ИХ КОНЪЮГАТЫ С МОНОТЕРПЕНОИДАМИ КАК ТЕРАНОСТИЧЕСКИЕ АГЕНТЫ ДЛЯ ФОТОДИНАМИЧЕСКОЙ ТЕРАПИИ

Еремеева Ю.В., Гусева Г.Б., Антипа Е.В.

Институт химии растворов им. Г.А. Крестова Российской академии наук, Иваново, Россия

HALOGENATED BODIPY LUMINOPHORES AND THEIR MONOTERPENOID CONJUGATES AS THERANOSTIC AGENTS FOR PHOTODYNAMIC THERAPY

Eremeeva Yu.V., Guseva G.B., Antina E.V

Ключевые слова: галоген-BODIPY, монотерпеноиды, фотодинамическая терапия, фотосенсибилизаторы, клетки бактерий и микроскопических грибов.

Глобальный рост антибиотикорезистентности является одной из серьезных проблем здравоохранения во всем мире. Высокая устойчивость полимикробных сообществ создает научную проблему, связанную с необходимостью поиска эффективной стратегии лечения инфекционных заболеваний. В этой связи актуальной задачей химии и медицины является разработка новых тераностических агентов для антимикробной фотодинамической терапии. Метод фотодинамической инактивации патогенов основан на использовании фотосенсибилизаторов, в том числе способных выполнять функции биовизуализатора и терапевтического агента (тераностика) и на сегодняшний день активно развивается. Одними из перспективных кандидатов в тераностические агенты являются бор(III) дипиррометенаты (BODIPY), функционализованные «тяжелыми» атомами йода или брома. Разнообразные возможности дизайна молекулярной структуры BODIPY люминофоров позволяют получить соединения с характерной для тераностиков функциональностью, требуемой для их применения в фотодинамической и антибактериальной терапии. BODIPY соединения уже зарекомендовали себя как перспективные люминофоры медицинского назначения, целенаправленной настройкой практически значимых свойств которых можно добиться удачного сочетания эффективных показателей:

1. генерации синглетного кислорода;
2. стабильности к УФ воздействию и агрессивным средам;

3. сродства к биоструктурам;

4. антимикробного действия в отношении широкого спектра патогенов.

Проводимые нами исследования направлены на получение новых биосовместимых фотосенсибилизаторов на платформе бром- и йод-BODIPY и их конъюгатов с биологически-активными монотерпеноидами, наделенными антимикробной активностью и высокой мембранотропностью. В результате ковалентная конъюгация соединений двух различных классов позволяет придать получаемому конъюгату набор тераностических функций, обеспечивающих флуоресцентную диагностику, способность эффективно и селективно связываться с мембранами микробных клеток и без риска возникновения резистентности инактивировать патогены за счет как генерации синглетного кислорода, так и антимикробных свойств терпена.

В докладе будут представлены результаты анализа: влияния особенностей молекулярной структуры на фотофизические свойства, фото- и pH-стабильность, сродство к биоструктурам галоген-BODIPY люминофоров и их конъюгатов с мембранотропными монотерпеноидами; эффективности транспорта и особенностей локализации, аккумуляции фотосенсибилизаторов в клетках ряда бактерий и микроскопических грибов; биологической активности полученных тераностиков в отношении патогенных микроорганизмов.

Исследование выполнено за счет гранта Российского научного фонда № 25-23-00084, <https://rscf.ru/project/25-23-00084/>

ВЛИЯНИЕ ПУВА-ТЕРАПИИ НА ЭФФЕКТИВНОСТЬ ДИСПАНСЕРИЗАЦИИ РАБОТНИКОВ ЖЕЛЕЗНОДОРОЖНОГО ТРАНСПОРТА, СТРАДАЮЩИХ АТОПИЧЕСКИМ ДЕРМАТИТОМ

Карпова О.А.

ЧУЗ «КБ «РЖД-Медицина», Барнаул, Россия

IMPACT OF PUVA THERAPY ON DISPENSARY OBSERVATION EFFICIENCY IN RAILWAY WORKERS WITH ATOPIC DERMATITIS

Карпова О.А.

Ключевые слова: ПУВА-терапия, атопический дерматит, диспансеризация, работники железнодорожного транспорта

Актуальность. По Приказу МЗ СР РФ N 796 медицинскими противопоказаниями к работам, непосредственно связанным с движением поездов и маневровой работе является диффузный атопический дерматит, а у проводников вагонов даже легкое течение этого и других дерматозов с поражением открытых участков кожи.

Цель. Изучить влияние ПУВА-терапии на продление профессионального долголетия работников железнодорожного транспорта, страдающих атопическим дерматитом на примере работников Алтайского полигона Западно-Сибирской железной дороге ОАО «РЖД».

Методы исследования. В ходе клинико-эпидемиологического исследования по отчетным статистическим формам № 12, 16 и статистическим талонам амбулаторного больного – учетная Форма 025-1/у за 2020г – 2024гг. составленным в поликлинике №1 ЧУЗ «КБ «РЖД-Медицина» г. Барнаул» были изучены показатели эффективности диспансеризации лиц, страдающих атопическим дерматитом и состоящих на диспансерном учете более года: частота обострений, случаев и дней с ВУТ.

ПУВА-терапия пациентам с атопическим дерматитом проводилась в ультрафиолетовых кабинках «Waldmann UV-7001K», кумулятивная доза составила $49,2 \pm 20,7$ (Дж/см²).

Результаты. В структуре больных, состоящих на диспансерном учете с заболеваниями кожи и подкожной клетчатки, по Алтайскому отделению доля пациентов с атопическим дерматитом постоянно растет, причем за счет пациентов с поздним началом заболевания. И в 2024г. составила 10,4%.

Среди работников ОАО «РЖД», страдающих атопическим дерматитом и состоящих на диспансерном учете более года, получавших ПУВА терапию у всех отмечено улучшение. Количество обострений снизилось на 33%, заболеваемость с ВУТ снизилась в случаях на 31%, а в днях на 24,3%. Безрецидивный период увеличился на 5-11 месяцев. Увеличение эффективности диспансеризации пациентов с атопическим дерматитом за счет ПУВА-терапия составило 32,9%.

Выводы. ПУВА-терапия является эффективным методом продления профессионального долголетия работников железнодорожного транспорта.

СИНТЕЗ АЗИД-АКТИВИРОВАННЫХ ПРОИЗВОДНЫХ ПРИРОДНОГО ХЛОРИНА ДЛЯ БИОКОНЪЮГАЦИИ С МОНОКЛОНАЛЬНЫМИ АНТИТЕЛАМИ

Кирин Н.С., Островерхов П.В., Пухова А.С., Шапошников А.А., Спорыхина Е.Н., Грин М.А.

ФГБОУ ВО «МИРЭА - Российский технологический университет» Москва, Россия

SYNTHESIS OF AZIDE-ACTIVATED NATURAL CHLORIN DERIVATIVES FOR BIOCONJUGATION WITH MONOCLONAL ANTIBODIES

Kirin N.S., Ostroverkhov P.V., Pukhova A.S., Shaposhnikov A.A., Sporykhina E.N., Grin M.A.

Ключевые слова: природные хлорины, азидные линкеры, моноклональные антитела

Актуальность. В настоящее время существует большая потребность в разработке новых, перспективных и более эффективных таргетных противоопухолевых препаратов. Таким потенциалом могут обладать иммуноконъюгаты с химиопрепаратами (ADC), предназначенные для таргетного действия на опухолевые клетки с минимизацией повреждения здоровых. Конъюгаты состоят из трех частей: моноклонального антитела, цитотоксического препарата и соединяющего их линкера. Антитело отвечает за таргетность и селективность посредством взаимодействия со специфическим антигеном-рецептором, сверхэкспрессирующимся на поверхности опухолевой клетки, тогда как химиоагент отвечает за достижение цитотоксического эффекта путем интернализации в опухолевый очаг. Линкер играет значительную роль в стабильности мультимодальной конструкции-иммуноконъюгата, и его стабильность и предрасположенность к расщеплению в опухолях являются важными характеристиками, которые необходимы для успешной реализации ADC. И клик-реакции, как одна из возможных стратегий разработки биоразлагаемых линкеров, широко используются для их синтеза в рамках ADC, что позволит судить о стабильности полученных комплексов в условиях, приближенных к физиологическим.

Цель исследования. Разработка методов синтеза и характеристика азид-активированных производных природных хлоринов для ковалентного связывания с моноклональными антителами как модельного комплекса с целью создания иммуноконъюгатов с химиотерапевтическими препаратами.

Методы исследования. В работе получен азидный комплекс феофорбида а с использованием современных методов биоорганического синтеза,

применение которых дало возможность получить целевое соединение с достаточно высоким выходом. Индивидуальность, чистота и структура данного соединения были определены и подтверждены с использованием комплекса физико-химических методов анализа.

Результаты. На первом этапе из метилового эфира феофорбида а, предварительно выделенного из цианобактерий *Spirulina platensis*, был синтезирован аминоэтиламин хлорина еб посредством нуклеофильной атаки этилендиамина на экзоцикл Е. Далее была синтезирована б-азидокапроновая кислота взаимодействием б-бромгексановой кислоты и азидата натрия с предварительной защитой карбоксильной группы путем образования метилового эфира и последующим ее снятием. Завершающим этапом был синтез конъюгата аминоэтиламина хлорина еб и б-азидокапроновой кислоты через образование амидной связи между аминогруппой и карбоксильной группой соответствующих соединений.

Выводы. Синтезированный азидный комплекс природного хлорина является перспективным линкером, который в дальнейшем будет использоваться для конъюгирования с моноклональными антителами. Идентификация полученного соединения проводилась с использованием современных физико-химических методов анализа: хромато-масс-спектрометрии, ¹H- и ¹³C-ЯМР-спектроскопии и спектрофотометрии. Данное исследование является актуальным в рамках разработки и создания новых эффективных линкеров для получения иммуноконъюгатов с химиотерапевтическими агентами как прототипы современных таргетных лекарственных препаратов в лечении таких социально значимых заболеваний, как онкология.



Научно-практический центр лазерной медицины имени О. К. Скобелкина –
Филиал Федерального государственного бюджетного учреждения "Федеральный
клинический центр высоких медицинских технологий Федерального-
биологического агентства"

Уважаемые коллеги!

На базе Центра проводятся курсы повышения квалификации

«ОСНОВЫ ЛАЗЕРНОЙ МЕДИЦИНЫ»

для врачей всех специальностей.

Подготовка специалистов проводится по «Типовой программе дополнительного профессионального образования врачей по лазерной медицине» в объеме 72 академических часов.

На очных курсах читают лекции ведущие сотрудники Центра, основатели отечественной школы лазерной медицины:

- профессор, д.м.н., В.И. Елисеенко,
- профессор, д.м.н., Е.Ф. Странадко,
- профессор, д.м.н., В. А. Дербенев,
- профессор, д.м.н. А. А. Ачилов,
- д.м.н. Ю. В. Алексеев,
- д.т.н. Д. А. Рогаткин и другие.

Программа курса зарегистрирована на Портале непрерывного медицинского и фармацевтического образования Министерства Здравоохранения РФ.

Практические занятия проводятся на современной лазерной аппаратуре на базе Клинико-диагностического центра НПЦ ЛМ им. О.К. Скобелкина - Филиал ФГБУ ФКЦ ВМТ ФМБА России. Слушателями курсов могут быть как начинающие специалисты в области лазерной медицины, так и врачи желающие повысить свою квалификацию.

Набор слушателей проходит ежемесячно.

Специальности и темы:

- хирургия
- гинекология
- урология
- оториноларингология
- педиатрия
- флебология
- дерматовенерология
- применение низкоэнергетических лазеров в терапии и кардиологии
- фотодинамическая терапия
- нормативно-правовые аспекты лазерной медицины
- лазерная безопасность и санитарно-эпидемиологические требования и др



Контактный телефон: +7 (906) 764-5089

E-mail: 7645089@mail.ru

Куратор учебных курсов: Финаева Ольга Александровна

Лазеры широкого применения для хирургии

Гольмиевые лазеры серии УЛХК *уникальные широкие возможности для хирургии*

Двухмикронное излучение гольмиевого лазера хорошо передается по гибкому световоду и позволяет проводить малоинвазивные эндоскопические операции. Оптимальная длина волны, регулируемая длительность импульсов и высокая импульсная мощность гольмиевых лазеров серии УЛХК обеспечивают избирательность воздействия, минимальное поражение окружающих тканей и отличный результат.

Оториноларингология

Урология

Гинекология

Литотрипсия

Проктология

Лапароскопическая хирургия

Артроскопия

Спинальная хирургия

Общая хирургия

Косметология



Гольмиевый лазер УЛХК-03

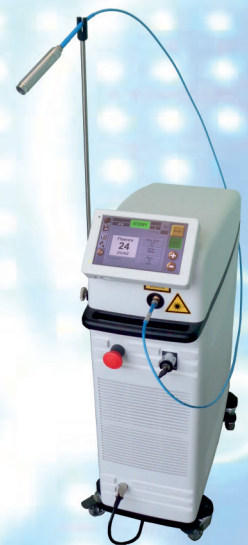Гольмиевый лазер - новое качество в хирургии

- Высокое поглощение в биоткани (глубина до 0,4 мм) позволяет локализовать область воздействия без повреждения окружающих слоев.
- Рассечение тканей в контакте и коагуляция в бесконтактном способе.
- Высокая импульсная мощность (>4 кВт) лазерных импульсов приводит к испарению (абляции) биоткани. Гемостаз возникает за счет скручивания капилляров, что уменьшает вероятность образования и отрыва тромбов.
- Отсутствует послеоперационное рубцевание при заживлении раны.
- Низкая опасность 2-х микронного излучения для зрения человека.

Гольмиевые лазеры выпускаются в двух модификациях:

- УЛХК-03 с выходной мощностью излучения 30 и 50 Вт
- УЛХК-04 (исполнение Компакт), мощность 20 Вт

Гольмиевый лазер совмещает в себе преимущества многих хирургических лазеров, будучи свободным от их недостатков.



Лазер УЛХК-04 Компакт

Технические характеристики:

Тип лазера:	Но:YAG; длина волны 2088 нм (инфракрасный спектр)	
Импульсы излучения:	энергия до 3 Дж; длительность 400-600 мкс; частота до 20 Гц	
Варианты исполнения:	УЛХК-03	УЛХК-04 (Компакт)
Выходная мощность:	30 и 50 Вт	20 Вт
Вес, габариты:	85 кг; 87 x 47 x 119 см	40 кг; 51 x 23 x 76 см
Питание:	220 В, 50 Гц, 3.5 кВА	220 В, 50 Гц, 2.5 кВА
Вывод излучения:	кварцевое волокно 400 и 600 мкм, длина 3 м, SMA разъем; совместимость со стандартным эндоскопическим инструментом; наведение луча - пилотный лазер 532 нм	
Управление:	микропроцессорное, Touch Screen	

ФОТОДИНАМИЧЕСКАЯ ТЕРАПИЯ КАК САМОСТОЯТЕЛЬНЫЙ МЕТОД ЛЕЧЕНИЯ БАЗАЛЬНОКЛЕТОЧНОГО РАКА КОЖИ ГОЛОВЫ И ШЕИ НА БАЗЕ ОБУЗ «КОНКЦ им. Г.Е. Островерхова»

Клементьева А.И.¹, Хвостовой В.В.^{1,2}; Цнобиладзе Э.Д.¹

¹ ОБУЗ «КУРСКИЙ ОНКОЛОГИЧЕСКИЙ НАУЧНО-КЛИНИЧЕСКИЙ ЦЕНТР им. Г.Е. Островерхова», Курск, Россия

² ФГБОУ ВО «КУРСКИЙ ГОСУДАРСТВЕННЫЙ МЕДИЦИНСКИЙ УНИВЕРСИТЕТ», Курск, Россия

PHOTODYNAMIC THERAPY AS STANDALONE TREATMENT FOR BASAL CELL CARCINOMA OF HEAD AND NECK AT G.E. OSTROVERKHOV REGIONAL CLINICAL ONCOLOGY CENTER

Klementyeva A.I., Khvostovoy V.V., Tsnobiladze E.D.

Ключевые слова: фотодинамическая терапия, рак кожи, базально-клеточный рак кожи,

Актуальность. Ведущими методами лечения базально-клеточного рака кожи (БКРК) является хирургический метод и близкофокусная рентгенотерапия (БФРТ), но учитывая высокий уровень травматичности данных методов на локализацию опухоли головы и шеи, нами применяется не менее эффективный способ лечения фотодинамическая терапия (ФДТ). ФДТ-это метод лечения злокачественных новообразований кожи, основанный на применении светочувствительных фотосенсибилизаторов и лазерного облучения определенной длины волны.

Цель исследования - оценить эффективность применения фотодинамической терапии при лечении базальноклеточного рака кожи головы и шеи на базе ОБУЗ «КОНКЦ им. Г.Е.Островерхова».

Методы и материалы исследования. Исследование включало 100 впервые выявленных пациентов с гистологическим подтвержденным БКРК головы и шеи.

Критерии включения: больные с наличием солитарных или множественных форм с cT1-2N0M0, отказ от хирургического и лучевого лечения, сопутствующая патология, труднодоступная локализация опухоли, возраст пациентов.

У больных был проведен комплекс диагностических мероприятий согласно клиническим рекомендациям Министерства Здравоохранения РФ (2020г.) по ведению пациентов с базальноклеточным раком кожи, также УЗ-мониторинг (оценка глубины инвазии опухоли) на дотерапевтическом этапе и после проведения ФДТ (оценка ложа опухоли).

Базальноклеточный рак кожи эхографически: гипозоногенная структура в дерме, неправильной «звездчатой» формы, с четкими латеральными и нижними границами, при ЦДК без признаков кровотока. Для контроля были исследованы неизмененные контралатеральные участки кожи. Ан-

тропометрические измерения: измерение роста, измерение масса тела, для расчета дозы фотосенсибилизирующего препарата.

Методика проведения процедуры: за 3 часа до проведения ФДТ, пациентам внутривенно капельно вводился фотосенсибилизатор Радахлорин (производство ООО «РАДА-ФАРМА», Москва) с пиком поглощения 662нм. Объем фотосенсибилизатора составлял 1,0 мг/1кг веса. В качестве источника светового излучения применяли полупроводниковый лазерный аппарат «ЛАХТА-МИЛОН» с длинной волны лазерного излучения 662нм, с плотностью мощности не более 0,4 Вт/см²

Результаты исследования. В группу исследования вошли пациенты старше 18 лет, (n=100), средний возраст, которых 68,3±1,3 лет, среди них 73 женщины (73%) и 27 мужчин (27%). Распределение пациентов по солитарным и множественным формам произошло таким образом: в группу солитарных форм вошли 86 пациентов (86%), а в группу множественных форм вошли 14 пациента (14%)

Пациенты были распределены на группы по проведению количества курсов ФДТ в зависимости от стадии и эффективности предыдущего курса. Был проведен 1 курс ФДТ с cT1N0M0 78 пациентам, 2 курса ФДТ с T1N0M0 2 пациентам, 1 курс ФДТ с cT2N0M0 9 больным, 2 курса ФДТ с cT2N0M0 11 больным. Все пациенты перенесли лечение без осложнений. Ближайшие результаты проведения фотодинамической терапии оценивались через 1.5-2 месяца после курса, отдаленные через 6-12 месяцев. В настоящее время все пациенты достигли ремиссии и находятся в группе динамического наблюдения.

Выводы. ФДТ является одним из перспективных методов лечения базальноклеточного рака кожи головы и шеи, особенно на ранних стадиях. Основываясь на результатах лечения, данный метод те-

рапии также эффективен при первичном мультифокальном характере роста в 100% случаях. Таким образом, ФДТ способна встать на одну ступень при

выборе метода лечения, как хирургический и лучевой при базальноклеточном раке кожи головы и шеи.

ПРИМЕНЕНИЕ МЕТОДОВ ЛАЗЕРНОЙ ТЕРАПИИ В АКУШЕРСТВЕ И ГИНЕКОЛОГИИ

Ковалева Е.В.

Поликлиника Центральной клинической больницы Управления делами Президента РФ, Москва, Россия

LASER THERAPY APPLICATIONS IN OBSTETRICS AND GYNECOLOGY

Kovaleva E.V.

Ключевые слова: лазерная терапия, низкоинтенсивное лазерное излучение (НИЛИ), инфракрасное излучение, гелио-неоновые лазеры, внутрисосудистое лазерное облучение крови, гнойно-септические осложнения, патологиями системы репродукции.

Низкоинтенсивная лазерная терапия развивалась в акушерско-гинекологической практике широко и смело, начиная с конца 80-х гг. Исследования кафедры акушерства и гинекологии № 1 лечебного факультета ММА им. И.М. Сеченова, которые проводились в течение многих лет под руководством профессора Н.М. Побединского, легли в основу современной методологии лазерной терапии. В первую очередь, это касается комбинирования импульсного инфракрасного лазерного излучения (диодные лазеры) и непрерывного НИЛИ красного спектра (Зуев В.М. и др., 1991; Побединский Н.М., Зуев В.М., 1997).

Важным этапом в развитии лазерной терапии стала разработка в Научном центре акушерства, гинекологии и перинатологии имени академика В.И. Кулакова методики ВЛОК для профилактики и лечения гнойно-септических осложнений у женщин с хроническими воспалительными заболеваниями, при подготовке к беременности, родам, а также у новорожденных с внутриутробной пневмонией (Кулаков В.И., Серов В.Н., 2002). Безопасность применения методов лазерной терапии при условии соблюдения параметров дозы воздействия на организм пациентов доказана многими зарубежными и отечественными авторами. Многочисленные исследования показали, что НИЛИ не вызывает стимуляцию роста злокачественных новообразований, а, наоборот, блокирует нежелательный процесс (Зырянов Б.Н. и др., 1998).

Проблема лечения женщин с патологиями системы репродукции актуальна по ряду причин, имеющиеся на сегодня методы лечения отличаются

недостаточно высокой эффективностью. Лазерная терапия существенно обогащает арсенал гинеколога, хотя и не решает всех проблем (Ковалев М.И., 1992, 2000). После получения подтверждения в эксперименте возможности влияния с помощью НИЛИ на активность коры головного мозга, целого ряда подкорковых структур - ядер (супраоптического, паравентрикулярного и др.), на активность гипофиза, надпочечников и яичников, т.е. на эндокринную систему в целом, лазерная терапия стала находить все более широкое применение в гинекологической практике для регуляции менструальной функции, лечения дисфункции яичников, альгодисменореи, стимуляции овуляции при лечении бесплодия, для лечения некоторых нейроэндокринных синдромов (Ковалев М.И., 2000). Обнадёживающие результаты получены при использовании лазерной терапии для лечения некоторых форм бесплодия, гипофункции яичников с неполноценностью первой и второй фаз менструального цикла, некоторых форм дизэнцефальной патологии и гипоталамо-гипофизарных нарушений (Баранов В.Н., 1989). В лечении женского бесплодия известны также исследования Иванюта Л.И. и др., (1990, 2001), которые широко применили внутрисосудистое лазерное облучение крови (ВЛОК-635).

Исмаилова Н.Т. (2003) отмечает, что наилучшие клинические результаты получены при сочетании лазерного воздействия и гормонотерапии у больных с гипоменструальным синдромом. Адейшвили-Сыромятникова М.К. и др. (2008); Акулич Т.И., Камлюк М.С. (1985) отмечают успешное применение низкоинтенсивного лазерного излучения в схе-

мах лечения патологии шейки матки и цервицитов излучением гелий-неонового, а также ИК-лазеров, локально. Иевлева Н.Ф., Деркач В.С., Новикова Н.В. (2002), Зайнуллина Р.М., Трубин В.Б., Глебова Н.Н. (2001); Кондратьева Е.А. (2004) использовали ИК-ЛТ при лечении фоновых и предраковых заболеваний шейки матки, вульвы и влагалища. Проведение

профилактических курсов комплексной терапии с включением естественных антиоксидантов и ПК-ЛИ позволяет улучшить акушерские и перинатальные исходы у женщин с высоким риском развития невынашивания беременности, гестоза и плацентарной недостаточности (Касымова З.Н., 2007).

ЛАЗЕРНАЯ ТЕРАПИЯ: ПРОШЛОЕ, НАСТОЯЩЕЕ И ПЕРСПЕКТИВЫ БУДУЩЕГО

Ковалева Т.В.

«Факультет непрерывного медицинского образования Медицинского института РУДН». Москва, Россия

LASER THERAPY: PAST, PRESENT, AND FUTURE PERSPECTIVES

Kovaleva T.V.

Ключевые слова: лазерная терапия, низкоинтенсивное лазерное излучение (НИЛИ), инфракрасное излучение, гелио-неоновые лазеры, внутрисосудистое лазерное облучение крови.

Научно-практические открытия советских (российских) ученых в лазерной терапии (1975-2015 гг.) имеют исключительно реформаторское значение в методах лечения внутренних болезней в системе здравоохранения, ориентированной на фармакологический путь и узкую специализацию лечебного процесса. По-настоящему, мировое медицинское сообщество еще не оценило роль и возможности волновой, или лазерной медицины в лечении внутренних болезней, в их профилактике и даже в продлении жизни клетки и организма в целом.

С работ Местера начались исследования воздействия НИЛИ в биологии и медицине по всему миру. Возникли термины «фотобиомодуляция», «фотобиостимуляция», «квантовая терапия» в англоязычной литературе LLLT - low-level laser therapy или low-level light therapy. начале 60-х годов на «Истоке» под руководством академика Николая Дмитриевича Девяткова начались первые работы по созданию медицинских лазеров. На биологическом факультете Казахского государственного университета в 1965 г. стали проводить исследования по биостимуляции лазерным излучением биологических процессов под руководством профессора биофизики Инюшина В. М. В 1985 г. сотрудниками кафедры «Лазерная техника и технология» МГТУ им. Н.Э. Баумана и Калужского медико-технического лазерного центра под руководством д.т.н. Евстигнеева А.Р. был создан, запущен в производство и серийно освоен первый импульсный инфракрасный лазерный терапевтиче-

ский аппарат с названием «Узор». Позднее, в 80-х гг. был разработан и научно обоснован метод внутрисосудистого лазерного облучения крови (ВЛОК), который успешно применяется при многих заболеваниях как самостоятельно, так и в комплексе с другими видами терапии. Одним из первых использовался аппарат под названием «Алок», с гелио-неоновым лазерным излучением. Корочкин И.М. на базе 13 ГКБ г. Москвы, посредством гелий-неоновых лазеров разработал метод внутрисосудистого лазерного облучения крови (ВЛОК) для применения в терапии широкого спектра внутренних болезней. Наибольшую динамику в развитии лазерные терапевтические технологии стали иметь в 1986 г., когда был создан по инициативе ученого с мировым именем, основоположника лазерной медицины в нашей стране членом-корреспондентом РАМН профессором О.К. Скобелкиным (09.03.1923-12.09.1998 гг.) Научно-исследовательский институт лазерной медицины МЗ СССР. Многочисленные экспериментальные и клинические работы по оценке эффектов НИЛИ выполнены под руководством В. М. Инюшина, Н. Ф. Гамалеи, В. Н. Кошелева, О. К. Скобелкина, В. И. Козлова, М. А. Каплан, Г. М. Капустиной, И.М. Корочкина, А. К. Полонского и многих других ученых. В области изучения первичных механизмов лазерной биомодуляции, с 1981 года по настоящее время в Институте по проблемам лазерных и информационных технологий РАН, г. Троицк, под руководством профессора Т. Й. Кару проводятся фундаменталь-

ные исследования о первичных механизмах биологического действия НИЛИ. Механизмы действия лазерного излучения как на клеточном уровне, так и на весь организм подтвержден широкой научной базой. С конца 80-х гг. и до 2006 г. в РФ наблюдался качественный тренд применения ЛТ в амбулаторной терапевтической службе. Благодаря созданию многочисленных кабинетов и отделений по ЛТ, врачи терапевты успешно использовали низкоинтенсивную ЛТ в виде комбинированного лечения (метод внутрисосудистого лазерного облучения крови (ВЛОК) с методом накожного воздействия НИЛИ). Что дало поразительно успешные результаты и усилило позиции первичного звена отечественного здравоохранения. За более, чем 30-летний опыт работы - с использованием низкоэнергетических лазеров - инфракрасного воздействия на проекции

органов и внутрисосудистого лазерного облучения крови (ВЛОК), моим коллективом пролечено более 30 000 больных без единого осложнения, с прекрасным лечебным эффектом по всем терапевтическим нозологиям. К сожалению, за весь период развития и применения лазерной медицины, Лазерная Клиническая Терапия, как единое целое в отечественной медицине, так и не была создана, как и специальность врача-лазеротерапевта. Сегодня она номинально существует в виде - «метода "лазеротерапия"», который включен в номенклатуру медицинских услуг» (Приказ Минздрава РФ № 1664н от 27.12.2011 г.) без уточнения способов и показаний его применения, а практически - лазерная терапия разобрана в специальности: трансфузиологию и физиотерапию.

МЕХАНИЗМЫ ФОТОБИОЛОГИЧЕСКОГО ДЕЙСТВИЯ НИЗКОИНТЕНСИВНОГО ЛАЗЕРНОГО ИЗЛУЧЕНИЯ РАЗЛИЧНЫХ ДЛИН ВОЛН

Ковалева Т.В.

«Факультет непрерывного медицинского образования Медицинского института РУДН». Москва, Россия

PHOTOBIOLOGICAL MECHANISMS OF LOW-INTENSITY LASER RADIATION AT DIFFERENT WAVELENGTHS

Kovaleva T.V.

Ключевые слова: лазерная терапия, низкоинтенсивное лазерное излучение (НИЛИ), инфракрасное излучение, гелио-неоновые лазеры, митохондриальная недостаточность, окислительный стресс, хромофоры, фотоакцепторы, цитохромы

Болезни вызывают в организме так называемый окислительный стресс. И от того, сколько хронических заболеваний имеет человек, зависит степень его окислительного стресса, или антиоксидантного статуса, а значит, и степень интенсивности работы и защиты иммунной системы. Роль электромагнитной энергии работы клеток в последние десятилетия рассматривается основополагающей. При объяснении механизма действия НИЛИ на организм большинство авторов используют деление их на первичные и вторичные эффекты. Лазерное излучение воспринимают фотоакцепторы, Спектр поглощения большинства фотоакцепторов (каталаза, церулоплазмин, цитохромоксидаза, супероксиддисмутаза, молекулярный кислород и другие) находится в диапазоне от 0,63 мкм до 0,90 мкм. В клетке активизируется обмен веществ и энергии, что дает ей возможность полноценно выполнять свои функ-

ции, а на определенном этапе развития - делиться, образуя здоровое потомство. Присутствие в цитохромах металлов приводит к тому, что практически самые разные клетки приобретают способность поглощать свет. Поглощая фотон, молекула белка возбуждается, что во всех случаях является началом цепочки фотохимических реакций внутри клетки. Твердо установлены следующее клеточные ответы при терапевтическом оптическом воздействии с различными параметрами, которые были подобраны за многолетнюю клиническую практику: ускорение синтеза АТФ; изменение редокс-потенциала дыхательной цепи митохондрий; «Светоокислородный эффект» - резкое усиление генерации активных форм кислорода (АФК); реактивация нативных антиоксидантов - СОД и каталазы. Одной из основных внутриклеточных мишеней для воздействия при лазеротерапии являются митохондрии. НИЛИ,

поглощаясь фотоакцепторами, запускает реакции на уровне молекул и клеток (первичные эффекты), приводящие к благотворным сдвигам в обменных процессах на уровне всего организма (вторичные эффекты; эффекты последствия (образование продуктов тканевого обмена: отклик систем иммунного, нейрогуморального, эндокринного регулирования и т.д.). Гипотезы о первичных эффектах интересны и дискуссионны, их более десяти. Теория изменения физико-химических характеристик воды (Инюшин В.М. 1970, 1975, 1977). Вторая концепция предполагает реактивацию металлосодержащих ферментов-антиоксидантов. (Амбарцумян Р.В. и соавт., 1987; Бриль Г.Е. и соавт., 1998; Владимиров Ю.А., 1994). Фотобиологическая реакция подразумевает поглощение света с определенной длиной волны фотоакцепторной молекулой. После поглощения такого света молекула приобретает электронно-возбужденное состояние (Бриль Г.Е.). Третья гипотеза о взаимодействии НИЛИ с компонентами цепи транспорта электронов в митохондриях (Karu T., 1999; Karu T. et al., 1991): первичные механизмы биологического действия НИЛИ начинаются с активации функции митохондрий и усиленного высвобождения АТФ. Анализ поглощения НИЛИ показал, что акцепторами красного лазерного света предпо-

ложительно являются митохондрии, а именно, такие ферменты дыхательной цепи, как цитохром-с-оксидаза и цитохром. Рассмотренный механизм редокс-регуляции метаболизма клетки позволяет определить величину эффекта облучения. Так, на клеточном уровне под действием НИЛИ изменяется энергетическая активность клеточных мембран, активизируется ядерный аппарат клеток, система ДНК-РНК-белок, активизируется окислительно-восстановительные, биосинтетические процессы и основные ферментативные системы, увеличивается образование макроэргов (АТФ), увеличивается митотическая активность клеток, активизируются процессы размножения. На органном уровне под влиянием НИЛИ повышается рецепторная чувствительность, уменьшается длительность фаз воспаления, снижается интенсивность отека и напряжения тканей, увеличивается поглощение тканями кислорода, повышается скорость кровотока, увеличивается количество новых сосудистых коллатералей, активизируется транспорт веществ через сосудистую стенку. В результате этого происходят изменения и на уровне целостного организма в виде развития клинических эффектов, каждый из которых обоснован (Поддубная О.А., 2020).

ОПЕРАЦИЯ А. Н. ВЕДЕНСКОГО И ЛАЗЕР В РЕШЕНИИ ПРОБЛЕМЫ ОСЛОЖНЕННЫХ ФОРМ ВАРИКОЗНОЙ БОЛЕЗНИ НИЖНИХ КОНЕЧНОСТЕЙ

Ковчур О.И., Фетюков А.И., Ковчур П.И.

ФГБОУ ВПО «Петрозаводский государственный университет», г. Петрозаводск, Россия.

A.N. VEDENSKY'S OPERATION COMBINED WITH LASER FOR COMPLICATED LOWER LIMB VARICOSE VEINS

Kovchur O. I., Kovchur P. I., Fetyukov A. I. (Petrozavodsk, RUSSIA).

Ключевые слова: лазер, осложненные формы варикозной болезни, операция Веденского А.Н.

У 15-18% пациентов течение хронической венозной недостаточности осложняется образованием трофических язв нижней трети голени. С возрастом частота их увеличивается, особенно среди пациентов старше 65 лет. Поэтому проблема лечения осложнённых форм варикозной болезни на сегодняшний день крайне актуальна.

Целью нашей работы явилось улучшение результатов хирургического лечения данной группы

больных на основе использования обтурации задних большеберцовых вен по А.Н. Веденскому с использованием диодного лазера «Лахта-Милон».

Материалы и методы. Нами проанализированы результаты хирургического лечения 45 больных с трофическими язвами, находившихся на лечении в хирургическом отделении ГБУЗ «Республиканская больница имени В.А.Баранова» за период с 2022-2024 годы, в возрасте от 56 до 75 лет. Из них жен-

щин было 29 (64,4%), мужчин – 16 (35,6%). У 35 (77,7%) больных язвы локализовались над медиальной лодыжкой, у 5(11%) больных имелось по 2 язвы. Размеры язв колебались от 3 до 5 см в диаметре.

В качестве предоперационной подготовки всем больным проводили курс лазеротерапии с использованием гелий-неонового или инфракрасного лазера и магнитолазеротерапии аппаратом АМЛТ-01, назначали флеботоники, проводили перевязки. После чего во всех случаях отмечалось стихание болей и воспалительных явлений вокруг язвы, исчезновение зуда, уменьшение отёка. У 32 (71,1%) пациентов с трофическими язвами голени удалось до операции достичь их заживления. Для оценки клапанного аппарата поверхностных, коммуникантных и глубоких вен нижних конечностей всем больным выполнялась триплексное ангиосканирование вен нижних конечностей.

Результаты. Из 45 больных с трофическими язвами оперированы все 45 пациента с проведением комбинированной операции с применением операции А. Н. Веденского обтурации задних большеберцовых вен с использованием диодного лазера «Лахта-Милон». В настоящее время операция А.Н. Веденского применяется нами с использованием

ем диодного лазера - выполняется эндовазальная лазерная коагуляция (ЭВЛК) задних большеберцовых вен гибким радиальным световодом с диаметром лазерного пятна 0,6 мм в непрерывном режиме работы, который вводился поочередно в задние большеберцовые вены в проксимальном направлении на расстояние 10 - 12 см через небольшой разрез длиной 1,5-2 см за медиальной лодыжкой. При извлечении световода производилась лазерная обработка вены, вызывая асептическое воспаление и облитерацию ее. В послеоперационном периоде всем больным местно был продолжен курс лазеро- и магнитолазеротерапии, что способствовало ускорению заживления трофических язв голени. Послеоперационные осложнения возникли у 3 пациентов (6,6%) – частичное нагноение раны. Отдалённые результаты изучены у 41(91,1%) пациента в сроки от 1 года до 3 лет. «Хорошие» результаты установлены у 92% больных. Рецидива язв не выявлено.

Заключение. Операция А. Н. Веденского с использованием диодного лазера «Лахта-Милон» в комплексном лечении больных с осложненными формами варикозной болезни позволяет достичь стойкого заживления язв, повысить эффективность в лечении данной группы больных.

ЕСТЬ ЛИ АЛЬТЕРНАТИВА ИССЕЧЕНИЮ ЭПИДЕРМАЛЬНЫХ, СУХОЖИЛЬНЫХ КИСТ?

Ковчур О.И., Ковчур П.И., Фетюков А.И.

ФГБОУ ВПО «Петрозаводский государственный университет», г. Петрозаводск, Россия

ALTERNATIVES TO EXCISION FOR EPIDERMAL AND TENDON CYSTS?

Kovchur O. I., Kovchur P. I., Fetyukov A. I

Ключевые слова: лазер, эпидермальные, сухожильные кисты.

Доброкачественные новообразования мягких тканей в настоящее время являются

актуальной проблемой. Частота встречаемости их достигает 40-50% от всех доброкачественных образований подкожной клетчатки. Несмотря на доброкачественное течение, сравнительно простую диагностику и кажущуюся простоту лечения, остается высоким процент рецидивов, достигающий 20%.

Целью нашего исследования явилось улучшение результатов лечения данной группы пациентов с эпидермальными и сухожильными кистами с использованием диодного лазера «Лахта-Милон».

Материалы и методы. Проанализированы результаты лазерного лечения 79 больных. С сухожильными кистами 38(48%) пациентов и 41(52%) с эпидермальными кистами за период с 2022 по 2024 годы в возрасте 26-57 лет. В большинстве случаев 29(76%) случаях сухожильные кисты локализовались в области кисти (лучезапястный сустав), в 9(24%) - на тыле стопы, у 12(32%) пациентов носили рецидивный характер. Эпидермальные кисты локализовались в подкожной клетчатке в большинстве случаев волосистой части головы – 33(80,5%) пациента и 8(19,5%) случаях в подкожной клетчатке туловища. Мужчин было 43(54,4%), женщин-36(45,6 %).

Размеры кист составляли до 1-2,5 см в диаметре.

Результаты. Лечение с использованием диодного лазера «Лахта-Милон» проведено у всех 79 пациентов в амбулаторных условиях. При этом использовался гибкий торцевой световод с диаметром лазерного пятна 600 мкм в непрерывном режиме работы мощностью от 5 до 7 Вт, который вводился в полость кисты после ее опорожнения через иглу Дюфо, затем полость кисты дважды обрабатывалась лазером, вызывая асептическое воспаление и облитерацию ее, в случае эпидермальных кист выполнялась вапоризация кисты. Процедура проходила под местной анестезией раствором ультракаина или ропивакаина. На область эпидермальной кисты после лазерной обработки накладывалась асептическая наклейка,

на область сухожильной кисты тугая эластическая повязка на 5-7 дней, назначалась магнитолазеротерапия.

До процедуры всем пациентам было выполнено УЗИ мягких тканей для верификации диагноза. Диагноз был подтвержден. Отдаленные результаты изучены у всех 79 пациентов в сроки от одного до 3-х лет. У 4-х – был зафиксирован рецидив, что потребовало повторного лечения, у 75(94,9%) – рецидива не было.

Заключение. Использование диодного лазера «Лахта-Милон» является миниинвазивным методом лечения эпидермальных и сухожильных кист. Он является косметичным, довольно эффективным методом и позволяет снизить сроки реабилитации пациентов.

ТЕХНОЛОГИИ ЛАЗЕРНОГО ЛЕЧЕНИЯ ВАГИНАЛЬНЫХ, ВУЛЬВАРНЫХ И ЦЕРВИКАЛЬНЫХ ИНТРАЭПИТЕЛИАЛЬНЫХ НЕОПЛАЗИЙ

Ковчур П.И., Хидишян И.В., Ковчур О.И., Фетюков А.И.

ФГБОУ ВПО «Петрозаводский государственный университет», Петрозаводск, Россия

LASER TREATMENT TECHNOLOGIES FOR VAGINAL, VULVAR, AND CERVICAL INTRAEPITHELIAL NEOPLASIA

Kovchur P.I., Khidishyan I.V., Kovchur O.I., Fetyukov A.I.

Ключевые слова: интраэпителиальные неоплазии шейки матки, вульвы и влагалища, вирус папилломы человека, лазерная хирургия

Важной задачей для гинекологов и онкогинекологов Республики Карелия является снижение смертности от рака шейки матки, вульвы и влагалища. Решение этой проблемы – это диспансеризация групп риска с данной патологией и своевременное комплексное лечение методами, с одной стороны, сохраняя у женщин ее репродуктивную функцию, с другой, улучшая качество лечения интраэпителиальных неоплазий шейки матки, вульвы и влагалища.

Цель – изучить результаты диагностики и комплексного лечения интраэпителиальных неоплазий шейки матки, вульвы и влагалища.

Материалы и методы. Изучено 3 группы: 1 группа – пациентки с осложненным эктропионом, кондиломатозом и лейкоплакиями шейки матки (n= 185); 2 группа – с ЦИН 1-2, 2 степени (n= 47). 3 группа (n= 37) – пациентки с вульварными интраэпителиальными неоплазиями 1-2 степени (n= 21) и вагинальными интраэпителиальными неоплазиями

1-2степени (n= 16). У 37,3% (69) пациенток 1 группы, 100% 2 группы до начала лечения в соскобах эпителия и биоптатах шейки матки выявлены генотипы ВПЧ. Тип 16 – 91 (57,9%); тип18 – 13 (8,3%); тип 33 – 19 (12,1%); тип 33, 31, 74 – 5 (3,2%); тип 31, 33 - 11 (7,0%); тип 11, 6, 74 - 18 (11,5%). В 3 группе - ВПЧ в 100% случаев (сочетание генотипов 6, 11, 74 и 16 типов). Всем выполнялось лечение шейки, влагалища и вульвы хирургическим аппаратом «Ланцет-2» и «Аллод-01» по стандартной методике. 2 этапом лечения – всем пациентам с ВПЧ проводилась терапия «гистидил-глицил-валил-серил-глицил-гистидил-глицил-глутаминил-гистидил-глицил-валил-гистидил-глицин» (Аллокин-альфа) по 1 мг 6 раз через день, подкожно. Оценка результатов лечения проводилась с помощью ПЦР-контроля ВПЧ, цитологического и кольпоскопического исследований через 3 месяца от начала лечения.

Результаты. В 1 группе (n=185) у женщин с эктропионом, кондиломатозом и лейкоплакиями шейки

матки и ВПЧ (n=69) через 3 месяца после комплексного лечения (лазерная деструкция + иммунотерапия) эффективность лечения составила 94,2% случаев. В 5,8% выявлена неполная эпителизация, йод-негативные зоны и ВПЧ (вирусная нагрузка <2lg 105). У оставшихся пациенток без ВПЧ (n=120) эффективность только лазерного лечения составила 85,8% (103) (14,2% - неполная эпителизация), что потребовало повторного лечения. Во 2 группе (n=47) у пациенток с ЦИН 1-2, 2 степени и ВПЧ после комплексного лечения эффективность составила 95,7% (n=45). В 3 группе (n= 37) эффективность лечения составила 91,9%. 3 случая рецидива заболевания, что потребовало повторного лечения. Специфичность лазерной хирургии – это возможность допол-

нительной лазерной обработки влагалища, вульвы и шейки матки при обширном их поражении и получении хороших результатов лечения отечественными хирургическими аппаратами «Ланцет-2» и «Аллод-01».

Заключение. Лазерная локальная деструкция клинических и субклинических очагов ВПЧ уничтожает формируемый опухолевый очаг, обеспечивая высокую эффективность лечения (91,8%- 94,2 -95,7%) в группах исследования. Применение «гистидил-глицил-валил-серил-глицил-гистидил-глицил-глутаминил-гистидил-глицил-валил-гистидил-глицина» усиливает противовоспалительный и иммунный эффект, улучшая результаты лечения.

ПРЕИМУЩЕСТВА ЛАЗЕРНОЙ ХИРУРГИИ В ЛЕЧЕНИИ ИНТРАЭПИТЕЛИАЛЬНЫХ НЕОПЛАЗИЙ ШЕЙКИ МАТКИ, ВЛАГАЛИЩА И ВУЛЬВЫ

Ковчур П.И., Хидишян И.В., Ковчур О.И., Фетюков А.И.

ФГБОУ ВПО «Петрозаводский государственный университет», Петрозаводск, Россия

ADVANTAGES OF LASER SURGERY IN THE TREATMENT OF INTRAEPITHELIAL NEOPLASIA OF THE CERVIX, VAGINA AND VULVA

Kovchur P.I., Khidishyan I.V., Kovchur O.I., Fetyukov A.I.

Ключевые слова: интраэпителиальные неоплазии шейки матки вульвы и влагалища, вирус папилломы человека, лазерная и радиоволновая хирургия

Развитие рака шейки матки, вульвы и влагалища является многоступенчатым процессом от интраэпителиальных неоплазий шейки матки, вульвы и влагалища до преинвазивного и далее в инвазивный рак. Своевременная диагностика и эффективное лечение интраэпителиальных неоплазий шейки матки, вульвы и влагалища ведет к снижению заболеваемости и смертности от этой патологии.

Цель исследования – провести оценку эффективности использования лазерной и радиочастотной хирургии в лечении интраэпителиальных неоплазий шейки матки, вульвы и влагалища, связанных с вирусом папилломы человека (ВПЧ).

Материалы и методы. Обследовано 3 группы пациенток с интраэпителиальными неоплазиями 1-2, 2 степени шейки матки, вульвы и влагалища с помощью кольпоскопии, вульвоскопии, цитологического, гистологического исследований. Во всех группах в 100% случаев выявлена ВПЧ. 1 группа (n=

55) – пациенткам с ЦИН 1-2, 2 степени выполнено только лазерное лечение; 2 группа (n=57) – пациенткам с ЦИН 1-2, 2 степени выполнена радиоволновая эксцизия; 3 группа (n= 45) - пациенткам с ЦИН 1-2, 2 степени применялась комбинация лазерной и радиочастотной хирургии, так как были выявлены обширные сочетанные поражения влагалища, вульвы и шейки матки. Это папилломатоз вульвы и остроконечные кондиломы вульвы, шейки матки и во влагалища. Методом ПЦР были выявлены ВПЧ 6, 11, 74 в сочетании с 16, 31,33 и 18 генотипами ВПЧ. Всем пациентам выполнена биопсия остроконечных кондилом. Гистологически подтверждена вульварная интраэпителиальными неоплазиями 1, 1-2 степени. Проведено лазерное лечение шейки матки, вульвы и влагалища отечественными хирургическими аппаратами «Ланцет-2» и «Аллод-01» по стандартной методике и радиоволновым генератором «Фотек EA 141». Оценка эффективности лече-

ния шейки матки, вульвы и влагалища проводилась с помощью ПЦР-контроля, цитологического, кольпоскопического и вульскопического исследований через 3 месяца от начала лечения.

Результаты. В 1 группе эффективность только лазерного лечения у пациенток составила 94,5% (52). В 5,5% (3) - отмечена неполная эпителизация и йод-негативные зоны. Во 2 группе эффективность радиоволновой эксцизии шейки матки составила 87,7% (50), йоднегативные зоны, эндометриоз шейки матки, неполная эпителизация – 12,3% (7). В 3 группе эффективность комбинированного использования лазерной и радиочастотной хирургии

шейки матки, вульвы и влагалища составила 91,1 % (41), рецидивы составили 4 случая (8,9%), что потребовало дополнительного лечения.

Заключение. Результаты лечения интраэпителиальных неоплазий шейки матки, вульвы и влагалища показали необходимость использования сочетанного применения лазерных и радиоволновых технологий при выполнении операций на шейке матки, вульве и влагалище, улучшая качество лечения интраэпителиальных неоплазий шейки матки, вульвы и влагалища и сохраняя репродуктивную функцию у женщин.

ИССЛЕДОВАНИЕ НАНОЧАСТИЦ ФТОРИДА ЦЕРИЯ, МОДИФИЦИРОВАННЫХ ФЛАВИНМОНОНУКЛЕОТИДОМ, ДЛЯ ПОТЕНЦИАЛЬНОГО ПРИМЕНЕНИЯ В РЕНТГЕН-ИНДУЦИРОВАННОЙ ФОТОДИНАМИЧЕСКОЙ ТЕРАПИИ

Корниенко А.И.¹, Иванов В.Е.¹, Попова Н.Р.¹

¹ Институт теоретической и экспериментальной биофизики РАН, Пущино, Россия;

CERIUM FLUORIDE NANOPARTICLES MODIFIED WITH FLAVIN MONONUCLEOTIDE FOR POTENTIAL X-RAY-INDUCED PHOTODYNAMIC THERAPY

Kornienko A.I., Ivanov V.E., Popova N.R.

Ключевые слова: рентген-индуцированная фотодинамическая терапия, фторид церия, флавиномононуклеотид, фотосенсибилизатор

Рентген-индуцированная фотодинамическая терапия (РФДТ) представляет собой метод лечения онкологических заболеваний, основанный на накоплении фотосенсибилизатора (ФС) в опухолевой ткани с последующим воздействием на неё рентгеновского излучения. Это приводит к образованию активных форм кислорода (АФК), которые оказывают цитотоксическое действие на опухолевые клетки. Такой подход позволяет преодолеть главную проблему классической ФДТ – ограниченное проникновение света в ткани (до 1 см). Однако классические ФС не могут быть активированы рентгеновским излучением, поэтому необходимо использовать комбинированные ФС, например, на основе сцинтилляторов. Для этой цели могут быть использованы наночастицы (НЧ) фторидов лантаноидов. Эти материалы обладают низкой токсичностью для нормальных клеток и

могут эффективно поглощать ионизирующее излучение и переизлучать его в виде фотонов.

В нашем исследовании мы предлагаем новый комбинированный ФС на основе НЧ фторида церия (CeF₃), функционализированных флавиномононуклеотидом (ФМН, FMN). Ранее нами уже сообщалось о синтезе, физико-химических свойствах НЧ CeF₃ и его модификации с ФМН и их влиянии на клетки фибробластов мыши (L929) и эпидермоидной карциномы человека (A431) без и с воздействием рентгеновского излучения. Целью данного исследования является определение острой и хронической токсичности НЧ CeF₃-ФМН на мышцах SHK (включая гематологические показатели, массу тела и относительные массы внутренних органов), а также их влияние на рост опухолей карциномы молочной железы (4T1) у мышей линии Balb/c.

Исследования острой и хронической токсичности на самцах мышей SHK при внутривенном введении НЧ CeF3-FMN в концентрации 7,17 мг/кг показали, что как при однократном (острая токсичность), так и при четырехкратном введении (хроническая токсичность) исследуемые НЧ не оказывают токсического действия на животных. Однако, в хроническом эксперименте было зарегистрировано увеличение массы печени у животных, получавших инъекции CeF3-FMN, на 10 % относительно контрольной группы (инъекции физиологического раствора). Это может свидетельствовать о тенденции к накоплению исследуемых НЧ в данном органе.

Далее мы исследовали влияние НЧ CeF3-FMN с последующим воздействием рентгеновского излучения на рост опухолей карциномы молочной железы у самцов мышей Balb/c. Для этого животным

подкожно прививались клетки 4Т1 в заднюю правую лапу. При достижении оптимальных размеров опухоли, производили интратуморальное введение с трех сторон наночастиц в концентрации 2,2 мг/кг с последующим воздействием рентгеновского излучения в дозе 2 Гр. Показано, что НЧ в комбинации с рентгеновским излучением приводят к уменьшению объема опухолей в 2,2 раза относительно контрольной группы с физраствором и в 1,5 раза относительной группы только с облучением. Также показано, что НЧ приводят к выраженному ингибированию роста опухоли, которое к концу эксперимента составило 180% относительно контроля, что в 3,5 раза эффективнее чем использование только рентгеновского излучения.

Полученные данные являются многообещающими для дальнейших исследований наночастиц в данной области.

Работа выполнена при финансовой поддержке гранта РФФИ № 23-23-00564.

ФОТОИНАКТИВАЦИЯ ПАТОГЕНОВ ГРУППЫ “ESKAPE” МОНОКАТИОННЫМИ ПРОИЗВОДНЫМИ ХЛОРИНА E6

Кустов А.В.^{1,2}, Моршнева Ф.К.¹, Ляпин Д.С.², Фомин Н.С.², Гагуа А.К.³, Лялякина Е.В.⁴

¹ ФГБУН Институт химии растворов им. Г.А. Крестова РАН, Иваново, Россия

² ФГБОУ ВО «Ивановский государственный химико-технологический университет», Иваново, Россия

³ ФГБУ "НМИЦ оториноларингологии ФМБА", Москва, Россия

⁴ Ивановская областная клиническая больница, Иваново, Россия

PHOTOINACTIVATION OF ESKAPE PATHOGENS BY MONOCATIONIC CHLORIN E6 DERIVATIVES

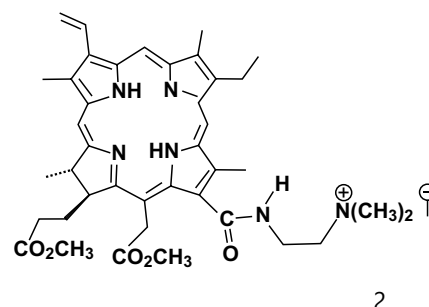
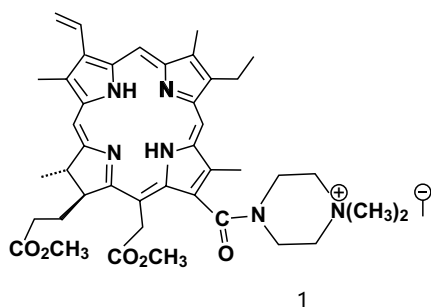
Kustov A.V., Morshnev F.K., Lyapin D.S., Fomin N.S., Gagua A.K., Lyalyakina E.V

Ключевые слова: антимикробная фотодинамическая терапия, хлориновые фотосенсибилизаторы, патогенные микроорганизмы, фотоинаktivация.

Фотосенсибилизирующий агент является ключевым компонентом антимикробной фотодинамической терапии (АФДТ), при этом структура фотосенсибилизатора (ФС) обычно определяет эффективность процесса. Анионные и нейтральные ФС слабо инактивируют Грам (-) патогены, которые активно колонизируют различные раны. Введение катионных групп в структуру макроцикла, а также использование потенцирующих агентов, дестаби-

лизирующих внешнюю мембрану Грам (-) патогенов, существенно повышают эффективность фотоинаktivации.

Цель исследования состоит в изучении эффективности двух монокатионных хлориновых ФС в отношении патогенов группы «ESKAPE» (*Enterococcus faecium*, *Staphylococcus aureus*, *Klebsiella pneumoniae*, *Acinetobacter baumannii*, *Pseudomonas aeruginosa* и *Enterobacter* и spp.).



Методы исследования. Генерация ФС синглетного кислорода в 1-октаноле и воде исследовалась методом химических ловушек. Фотоинаktivация патогенов изучалась в бактериологической лаборатории ОКБ; для проведения АФДТ была использована светодиодная панель с $\lambda=660\pm 50$ нм, а расчет изменения числа КОЕ проводился методом серийных разведений.

Результаты и выводы. Оба ФС генерируют синглетный кислород с квантовым выходом 0.45-0.65, не токсичны в темноте в концентрации 25-100

μM и позволяют эффективно фотоинаktivировать планктонные формы патогенов группы «ESKAPE». Введение 1 мМ KI, оказывающего потенцирующее действие, позволяет уменьшить концентрацию ФС и дозу светового излучения. В частности, облучение с $D= 20$ Дж/см² снижает число КОЕ *Pseudomonas aeruginosa* в 25 μM растворе соед. 1 на 6 порядков (полная фотоинаktivация), а в растворе соед. 2 на 3.5 порядка. Облучение с дозой 40 Дж/см² полностью инаktivировывает патоген.

Работа выполнена при поддержке Российского научного фонда (проект N 25-23-00037, соглашение от 28.12.2024).

ВНУТРИКЛЕТОЧНАЯ ЛОКАЛИЗАЦИЯ И ФОТОИНАКТИВАЦИЯ ОПУХОЛЕВЫХ КЛЕТОК ЛЕЙКЕМИЧЕСКОЙ ЛИНИИ ХЛОРИНОВЫМИ СЕНСИБИЛИЗАТОРАМИ С РАЗЛИЧНЫМИ ФУНКЦИОНАЛЬНЫМИ ЗАМЕСТИТЕЛЯМИ

Кустов А.В.^{1,2}, Зорин В.П.², Зорина Т.Е.², Кустова Т.В.², Гагуа А.К.³, Белых Д.В.⁴, Березин Д.Б.², Абрамова О.Б.⁵, Фомичев М.Д.⁵

1ФГБУН Институт химии растворов им. Г.А. Крестова РАН, Иваново, Россия

2Белорусский государственный университет, Минск, Беларусь

3ФГБОУ ВО «Ивановский государственный химико-технологический университет», Иваново, Россия

4ФГБУ «НМИЦ оториноларингологии ФМБА», Москва, Россия

5МРНЦ им. А.Ф. Цыба Филиал ФГБУ «НМИЦ Радиологии» Минздрава России, Обнинск, Россия

INTRACELLULAR LOCALIZATION AND PHOTOINACTIVATION OF LEUKEMIA CELLS BY CHLORIN SENSITIZERS WITH VARIED FUNCTIONAL GROUPS

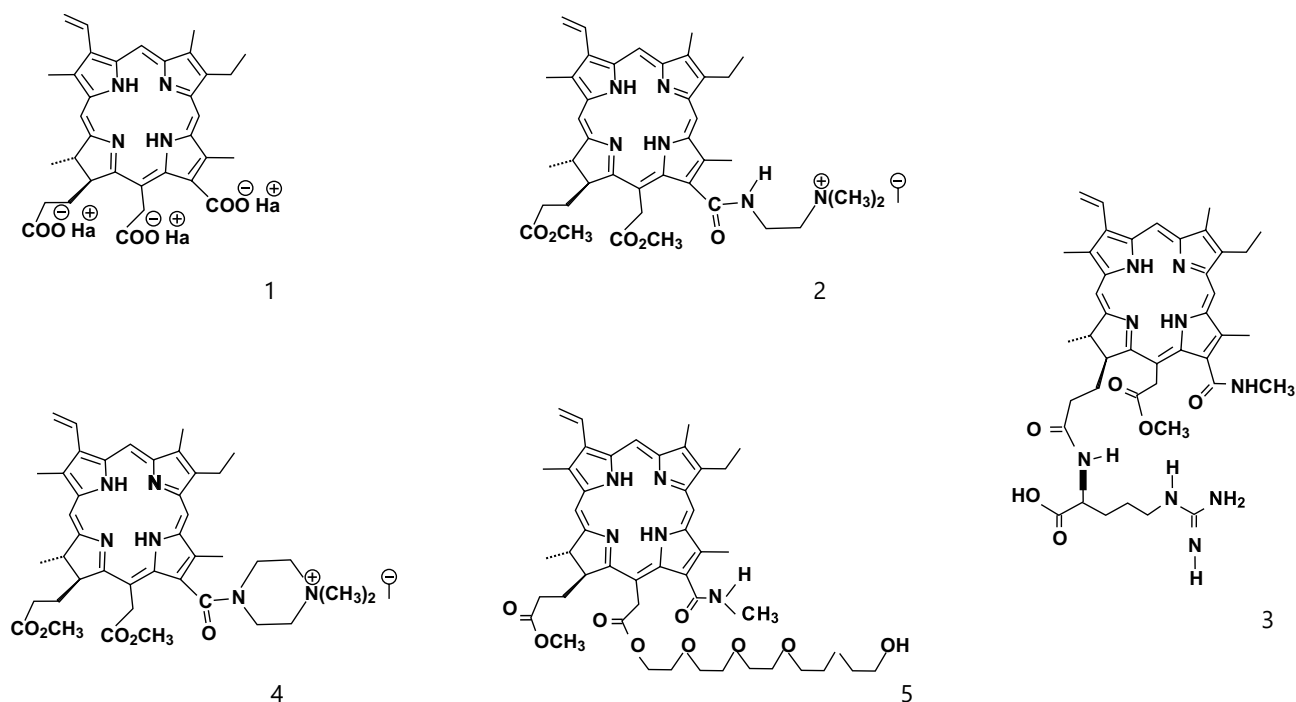
Kustov A.V., Zorin V.P., Zorina T.E., Kustova T.V., Gagua A.K., Belykh D.V., Berezin D.B., Abramova O.B., Fomichev M.D.

Ключевые слова: фотодинамическая терапия опухолей, новые хлориновые фотосенсибилизаторы, накопление, локализация, фотоинаktivация.

Ключевым компонентом противоопухолевой фотодинамической терапии является фотосенсибилизатор (ФС), который селективно аккумулируется в опухолях и при фотоактивации эффективно генерирует синглетный кислород, вызывающий гибель опухолевых клеток. Хотя хлориновые ФС используются в клинике уже почти четверть века, информация о внутриклеточной локализации препаратов

и влиянии на нее функциональных заместителей очень ограничена.

Цель исследования: синтезировать ФС на основе хлорофилла еб с различным типом заместителей (см. структуры ниже) и исследовать влияние функционального замещения на накопление, локализацию и фотоинактивацию лейкемических клеток миелоидного происхождения К 562.



Методы исследования. Проведен органический синтез, тонкая очистка, исследована генерация синглетного кислорода и методами конфокальной сканирующей микроскопии с использованием техники колокализации изучено накопление и локализация ФС в клетках.

Результаты и выводы: (1) ни один из исследованных ФС не локализуется в ядре клеток; (2) наиболее

часто ФС локализуются в эндоплазматическом ретикулуме и комплексе Гольджи, а также в митохондриях (КПП=0.6-0.9); (3) соед. 5 обладает очень высокой аффинностью к лизосомам (ККП=0.93) и скоростью миграции между клетками; (4) соед. 2-5 являются более эффективными ФС при фотоинактивации опухолевых клеток К 562 по сравнению с хлорофиллом еб.

Работа выполнена при поддержке Российского Научного Фонда (проект № 25-23-00042, соглашение от 28.12.2024).

РАЗРАБОТКА КОНЪЮГАТА ПРИРОДНОГО ХЛОРИНА С АНТИБИОТИКОМ ДЛЯ КОМБИНИРОВАННОЙ ФОТОДИНАМИЧЕСКОЙ ТЕРАПИИ БАКТЕРИАЛЬНЫХ ИНФЕКЦИЙ

Минаков Д.А.¹, Ноев А.Н.¹, Суворов Н.В.¹, Островерхов П.В.¹, Грин М.А.¹

¹ ФГБОУ ВО «МИРЭА - Российский Технологический Университет», Москва, Россия

DEVELOPMENT OF NATURAL CHLORIN-ANTIBIOTIC CONJUGATE FOR COMBINED PDT OF BACTERIAL INFECTION

Minakov D.A., Noev A.N., Suvorov N.V., Ostroverkhov P.V., Grin M.A.

Ключевые слова: антимикробная фотодинамическая терапия, антибиотики, расщепляемые линкеры, азобензолы

Актуальность. Бактериальные инфекции являются одной из ведущих причин заболеваемости и смертности людей во всём мире. Используемые сегодня для борьбы с ними антибиотики обладают рядом недостатков, главным среди которых является развитие резистентности бактерий. Для решения проблемы лекарственной устойчивости в настоящее время в медицине применяется антимикробная фотодинамическая терапия (АФДТ) – высокоэффективный метод, исключающий развитие микробной резистентности, основанный на использовании тетрапиррольных фотосенсибилизаторов, генерирующих при облучении активные формы кислорода, которые губительны для бактерий. Увеличить эффективность АФДТ, особенно в глубоких слоях тканей, позволяет комбинирование её с антибиотикотерапией, причем целесообразно проводить конъюгацию антибактериальных препаратов с тетрапиррольными фотосенсибилизаторами, хорошо накапливающимися в клетках бактерий. Однако, ковалентное связывание с хлорином приводит к потере антибиотиком биологической активности, поэтому актуальным направлением является разработка конъюгатов тетрапиррольных фотосенсибилизаторов с антибиотиками, соединённых линкерами, способными расщепляться внутри микробной клетки. Наиболее эффективными расщепляемыми линкерами являются азобензолы, которые восприимчивы к бактериальным ферментам, восстанавливающим азогруппу.

Целью работы является разработка прототипа фармпрепарата для комбинированной антимикробной ФДТ на основе хлоринового фотосенсибилизатора и сульфаниламидного антибиотика, соединённых азобензольным линкером, способным к расщеплению бактериальными азоредуктазами.

Методы исследования. В работе осуществлён химический синтез конъюгата, в котором природный хлорин и сульфаниламидный антибиотик – сульфатиазол – соединены азобензольным линкером. Были исследованы антибактериальные свойства полученного соединения и продуктов расщепления линкера *in vitro* с использованием культур микроорганизмов. Для установления строения синтезированных соединений применён комплекс физико-химических методов анализа, включающий спектрофотометрию в УФ- и видимой области, спектроскопию ЯМР, а также хромато-масс-спектрометрию.

Результаты. В ходе исследования было изучено накопление синтезированного конъюгата в бактериальных клетках, а также были получены данные об антибактериальной эффективности полученного соединения в сравнении с антимикробной активностью хлорина при облучении и сульфаниламидного антибиотика сульфатиазола порознь.

Выводы. Разработка конъюгатов тетрапиррольных фотосенсибилизаторов с антибиотиками, соединённых линкерами, способными расщепляться внутри микробной клетки, является актуальным направлением развития исследований в области антибактериальной терапии.

Работа выполнена при поддержке Министерства науки и высшего образования Российской Федерации (ГЗ №075-00701-24-07 от 03.04.2024; FSFZ-2024-0013).

ВОЗМОЖНОСТИ ЛАЗЕРНОЙ ХИРУРГИИ В ПОВЫШЕНИИ ЭФФЕКТИВНОСТИ ЛУЧЕВОЙ ТЕРАПИИ У ПАЦИЕНТОВ С МЕЛАНОМОЙ СОСУДИСТОЙ ОБОЛОЧКИ ГЛАЗА

Науменко Л.В.², Голуб О.М.¹, Жилыева Е.П.², Церковский Д.А.², Анашкин Е.Г.¹

¹ Минская областная детская клиническая больница, г. Минск, Республика Беларусь

² Республиканский научно-практический центр онкологии и медицинской радиологии им. Н.Н. Александрова, г. Минск, Республика Беларусь

LASER SURGERY POTENTIAL TO ENHANCE RADIOTHERAPY EFFICACY IN UVEAL MELANOMA

Naumenko L.V., Golub O.M., Zhilyaeva E.P., Tserkovsky D.A., Anashkin E.G.

Ключевые слова: лазерная хирургия, лучевая терапия, пациенты, меланома хориоидеи.

Актуальность. Лучевая терапия (ЛТ) в лечении опухолей глаза применяется в течение последнего столетия. Однако, несмотря на эффективность такого лечения офтальмоонкопатологии, встречаются и постлучевые осложнения со стороны органа зрения. Одним из таких осложнений является ретинопатия. В связи с этим актуальным является исследование возможности комбинированного применения ЛТ и лазерной терапии.

Цель исследования. Оценить эффективность проведения секторальной лазеркоагуляции (СЛК) сетчатки при ЛТ у пациентов с меланомой сосудистой оболочки глаза.

Методы исследования. В проспективном исследовании принимали участие 35 пациентов с клинически установленным диагнозом меланомы сосудистой оболочки глаза, которым планировалось проведение ЛТ (брахитерапии, БТ) и стереотаксической лучевой хирургии (СРХ). Выборка пациентов осуществлялась с использованием рандомизации методом порядковых номеров. В основную и контрольную группу включено 17 пациентов, в контрольную 18 пациентов. Средний возраст пациентов составил $54,1 \pm 13$ (39–83) года. БТ проводилась в основной группе 8, в контрольной 0 пациентам, СРХ - 9 пациентам основной группы и 8 пациентам контрольной группы. Пациентам основной группы выполняли СЛК сетчатки вокруг зоны опухоли за 3- недели до планируемой лучевой терапии с применением лазерной

установки Quantel Medical VITRA 2 (Франция) и трехзеркальной линзы Гольдмана OG3M Ocular (США). Всем включенным в исследование проводили оптическую компьютерную томографию (ОКТ) макулярной зоны и области диска зрительного нерва (ДЗН) и фоторегистрацию глазного дна 3-4 недели до лечения, через 1, 3, 6 месяцев и 1 год после ЛТ.

Результаты. В нашем исследовании у пациентов основной группы в течение срока наблюдения существенно не изменилась. У пациентов с экссудативной отслойкой сетчатки у края опухоли наблюдалось уменьшение высоты отслойки на 114 мкм (71%), у 3 пациентов отмечен полный регресс отслойки нейрорепителителя сетчатки. В основной группе не отмечалось развития постлучевых ретинальных осложнений. В контрольной группе у пациентов наблюдалось увеличение экссудативной отслойки сетчатки у края опухоли на 227 мкм (84%), у 5 пациентов этой группы через 1-6 месяцев после лучевой терапии произошло развитие макулопатии в виде кистозного отека нейрорепителителя сетчатки по данным ОКТ и ретинальных геморрагий и «мягких» экссудатов во внутренних слоях сетчатки по данным фоторегистрации.

Выводы. Применение метода СЛК секторальной лазеркоагуляции у пациентов с меланомой сосудистой оболочки при лучевой терапии позволяет снизить количество и степень выраженность постлучевых ретинальных осложнений.

ФДТ КАК МЕТОД ЛОКАЛЬНОГО КОНТРОЛЯ РЕЦИДИВИРУЮЩЕГО РАКА КОЖИ

Николаева Е.Ю., Капинус В.Н., Ярославцева-Исаева Е.В., Поповкина О.Е.

Отделение фотодинамической диагностики и терапии Медицинский радиологический научный центр имени А.Ф. Цыба - филиал ФГБУ «НМИЦ радиологии» Минздрава России, Обнинск, Россия

PDT AS LOCAL CONTROL METHOD FOR RECURRENT SKIN CANCER

Nikolaeva E.Yu., Kapinus V.N., Yaroslavtseva-Isaeva E.V., Popovkina O.E.

Ключевые слова: фотодинамическая терапия, рак кожи, рецидив.

Введение. Рак кожи — это гетерогенная по гистологическим и клиническим характеристикам группа опухолей, которая поражает наиболее подверженные солнечному излучению участки тела (голова, шея). Наиболее частыми видами рака кожи у светлокжего взрослого населения старше 50 лет является базальноклеточный рак (БКР). БКР редко метастазирует, но часто имеет множественную форму и склонен к рецидивирующему течению. Риск рецидива увеличивается с размером опухоли, локализацией в лицевой Н-зоне, агрессивным гистопатологическим подтипом, предыдущими рецидивами или длительной иммуносупрессией. Поэтому, с клинической точки зрения, рецидивирующие формы рака кожи представляют актуальную проблему. ФДТ в последнее время привлекает все большее внимание, демонстрируя высокую эффективность в лечении рецидивов, а также хорошие косметические результаты.

Цель – оценить возможности и эффективность лечения рецидивирующих форм рака кожи методом фотодинамической терапии (ФДТ).

Материалы и методы. За наблюдаемый период из 939 пациентов зафиксировано 113 случаев (12,0%) рецидива заболевания, из которых 41 пациент имел более чем два лечебных вмешательства (хирургическое иссечение, лучевая терапия, ФДТ, криодеструкция, лазерная коагуляция). Средний возраст пациентов составил 67,9 лет (от 34 до 95 лет). Большинство пациентов имели локализован-

ную форму T1-T2, поражение более 4,0 см наблюдалось у 11% пациентов. В гистологической структуре доминировал базальноклеточный рак (96,5%), плоскоклеточный рак был верифицирован у 4-х пациентов (3,5%). Для ФДТ использовали фотосенсибилизаторы (ФС) хлоринового ряда в дозе 1,0-1,2 мг/кг. Лазерное облучение опухоли проводили дистанционно, на лазерном аппарате «Латус-2» (длина волны 662 нм) при следующих параметрах: плотность мощности 0,20-0,56 Вт/см², плотность световой энергии 200-300 Дж/см².

Результаты. Полная регрессия рецидивных очагов после проведения ФДТ была достигнута у всех пациентов. За наблюдаемый период (от 1-го до 24-х месяцев) было зарегистрировано 18 случаев рецидива базальноклеточного рака кожи, которым повторно проведена ФДТ.

Выводы. Фотодинамическую терапию можно рассматривать как малоинвазивный и безопасный метод локального контроля рецидивирующего рака кожи, в том числе при местно-распространенных формах. Данная методика может быть вариантом выбора при локализации заболевания в сложной анатомической зоне (лицевая Н-зона), где применение других лечебных опций сопряжено с высокими рисками косметических дефектов или утрате функций. Учитывая высокий риск повторных рецидивов, необходим более тщательный мониторинг за данной группой больных.

ВЛИЯНИЕ СИСТЕМНОЙ ФОТОДИНАМИЧЕСКОЙ ТЕРАПИИ НА ДИНАМИКУ КАРДИОМАРКЕРОВ И СОКРАТИТЕЛЬНУЮ ФУНКЦИЮ МИОКАРДА

Поповкина О.Е., Капинус В.Н., Ярославцева-Исаева Е.В., Спиченкова И.С.

МРНЦ им. А.Ф. Цыба - филиал ФГБУ «НМИЦ радиологии» Минздрава России, Обнинск, Россия

SYSTEMIC PDT EFFECTS ON CARDIAC MARKER DYNAMICS AND MYOCARDIAL CONTRACTILITY

Popovkina O.E., Kapinus V.N., Yaroslavtseva-Isaeva E.V., Spichenkova I.S.

Ключевые слова: системная фотодинамическая терапия, иммунологический профиль, кардиомакеры, фракция выброса, эхокардиография

Актуальность. Фотодинамическая терапия (ФДТ) является одним из вариантов паллиативного лечения при поздних стадиях рака. Системная ФДТ с внутривенным облучением крови, содержащей фотосенсибилизатор, уменьшает метастазирование в лимфатические узлы, улучшает качество жизни пациентов, отсутствует прогрессирование опухолевого процесса до 6 месяцев после лечения. Необходимо также улучшить и функциональное состояние миокарда после проведенных кардиотоксических методов лечения.

Цель исследования. Оценить динамику кардиомакеров, показателей иммунитета и сократительной функции миокарда у онкологических пациентов с первично-множественными и местно-распространенными процессами после системной ФДТ.

Материалы и методы. 12 пациентов, возраст 40 - 78 лет. Опухолевый процесс первично-множественный или местно-распространенный. Внутривенно вводился раствор фотосенсибилизатора хлоринового ряда 1,0-1,2 мг/кг. Одновременно проводилось лазерное облучение крови на аппарате «Латус 0,4» (662 нм), мощность 20 мВт, время облучения 50 мин, количество сеансов 2, интервал между сеансами 3-5 суток.

До проведения ФДТ и на 3-5 сутки после - оценка цитокинового профиля, кардиомакеров (NT-proBNP, ST-2), количества опухолевых стволовых клеток (ОСК) периферической крови, ЭхоКГ с оценкой фракции выброса левого желудочка (ФВ).

Результаты. До лечения отмечаются лейкоцитоз и лимфоцитопения, изменения клеточного и гуморального иммунитета, снижение абсолютного количества зрелых Т-клеток (процент CD3 лимфоцитов), CD Т-хелперов, Т-цитотоксических CD8+ популяций лимфоцитов, относительное и абсолютное содержание Т/НК клеток, популяция НК-клеток повышена у части пациентов. Ниже нормы содержание В-лимфоцитов. Сравнение средних показателей с использованием сравнения средних показателей пар переменных показало, что на фоне проведения 2-х сеансов ФДТ снижается количество Т-хелперов и В-клеток ($p < 0,04$), при достоверном ($p = 0,006$) повышении содержания субпопуляций эффекторных НК-клеток. После проведения 2 сеансов отмечено снижение кардиомакеров сердечной недостаточности: NT-proBNP у 58,3% пациентов, ST2 у 83,3% пациентов. ФВ по данным ЭхоКГ увеличивалась после 2-го сеанса ФДТ на 12% ($p < 0,05$) у 76,5% пациентов.

Выводы. Влияние системной ФДТ у больных с распространенными стадиями злокачественных новообразований проявлялось в корректирующем действии на измененные иммунологические показатели, иммуномодулирующий эффект. Достигнутый уровень иммунокоррекции и иммуномодуляции сохранялся в течение 4-6 мес. Улучшение клинического состояния и качества жизни коррелировало с положительной динамикой кардиомакеров и сократительной функции миокарда.

СИНТЕЗ МАЛЕИМИД-АКТИВИРОВАННЫХ ПРОИЗВОДНЫХ ПРИРОДНОГО ХЛОРИНА ДЛЯ БИОКОНЪЮГАЦИИ С МОНОКЛОНАЛЬНЫМИ АНТИТЕЛАМИ

Пухова А.С., Кирин Н.С., Бугаева Е.С., Грин М.А.

ФГБОУ ВО «МИРЭА - Российский технологический университет»; Москва, Россия

SYNTHESIS OF MALEIMIDE-ACTIVATED NATURAL CHLORIN DERIVATIVES FOR ANTIBODY BIOCONJUGATION

Pukhova A.S., Kirin N.S., Bugaeva E.S., Grin M.A.

Ключевые слова: природные хлорины, малеимидные линкеры, моноклональные антитела

Актуальность: Конъюгаты антитело-лекарственное средство (ADC) представляют собой сложноорганизованные структуры, состоящие из моноклонального антитела, связанного с химиотерапевтическим агентом через линкеры различной химической структуры. Данная стратегия позволяет использовать высокую аффинность антител к сверхэкспрессируемым рецепторам опухолевых клеток для избирательной доставки мощных химиостатиков непосредственно в микроокружение самой опухоли. После связывания ADC с опухолевой клеткой происходит интернализация комплекса, последующее расщепление линкера и высвобождение активного цитотоксического агента, что приводит к индукции апоптоза как одного из механизмов гибели опухолевой клетки. Таким образом, использование ADC позволяет преодолеть множественные ограничения традиционной химиотерапии, связанные с низкой селективностью химиопрепаратов в отношении опухолевых очагов, высокой нагрузкой на человеческий организм, и повысить эффективность лечения онкологических заболеваний.

Цель исследования: Разработка метода синтеза и характеристика малеимидо-активированных производных природных хлоринов для ковалентного связывания с моноклональными антителами как модельного комплекса с целью создания иммуноконъюгатов с химиоагентами.

Методы исследования: В рамках данной работы, с использованием современных стратегий биоорганического синтеза, были получены малеимид-функционализированные производные феофорбида а. Оптимизация условий синтеза позволила разработать эффективную методику получения целевого малеимидного производного

природного хлорина. Подтверждение структуры и установление индивидуальности синтезированного соединения осуществлялось комплексом современных физико-химических методов анализа, применяемых в биоорганической химии.

Результаты: Первым этапом являлась модификация метилового эфира феофорбида а, выделенного из цианобактерий *Spirulina platensis*, с получением аминоэтиламида хлорина еб путем нуклеофильной атаки экзоцикла Е в положении 13¹. Для последующей ковалентной модификации была синтезирована б-малеимидокапроновая кислота путем взаимодействия б-аминокапроновой кислоты с малеиновым ангидридом. Заключительным этапом являлось образование амидной связи между карбоксильной группой б-малеимидокапроновой кислоты и аминогруппой аминоэтиламида хлорина еб, что позволило получить целевой продукт для дальнейшей конъюгации с антителами.

Выводы: В рамках проведенного исследования была разработана эффективная и воспроизводимая методика синтеза малеимидных производных феофорбида а для дальнейшей их конъюгации с антителами. Разработанная методика синтеза позволила получить целевой продукт с высокими выходами и степенью чистоты. Подтверждение структуры синтезированного соединения с помощью комплекса современных физико-химических методов анализа доказало его индивидуальность и соответствие заданным требованиям. Полученные результаты открывают новые перспективы для создания биологически активных конъюгатов на основе природных хлоринов, перспективных для применения в биомедицинских исследованиях и противоопухолевой терапии.

НАНОЧАСТИЦЫ НА ОСНОВЕ АМФИФИЛЬНЫХ СОПОЛИМЕРОВ N-ВИНИЛПИРРОЛИДОНА И ФТАЛОЦИАНИНА АЛЮМИНИЯ КАК ПЕРСПЕКТИВНЫЕ ФОТОСЕНСИБИЛИЗАТОРЫ ДЛЯ ФДТ

Рыбкин А.Ю., Сизов Л.Р., Козлов А.В., Филатова Н.В., Ульянов И.В., Курмаз С.В., Горячев Н.С.

ФИЦ проблем химической физики и медицинской химии РАН, Черноголовка, Россия

AMPHIPHILIC N-VINYLPYRROLIDONE/ALUMINUM PHTHALOCYANINE COPOLYMER NANOPARTICLES AS PROMISING PDT PHOTOSENSITIZERS

Rybkin A.Yu., Sizov L.R., Kozlov A.V., Filatova N.V., Ulyanov I.V., Kurmaz S.V., Goryachev N.S.

Ключевые слова: фотодинамическая терапия, фталоцианин, наночастицы

Введение. Разработка эффективных неинвазивных методов терапии онкологических заболеваний, таких как фотодинамическая терапия (ФДТ), является актуальной задачей современного здравоохранения. Одним из способов повышения эффективности ФДТ является включение препарата-фотосенсибилизатора (ФС) в наноструктуры на основе биосовместимых полимеров для увеличения его растворимости в воде и избирательности накопления в опухоли.

Материалы и методы. Путем солюбилизации фталоцианина алюминия (PcAl) амфифильными сополимерами N-винилпирролидона с (ди)метакрилатами различного состава и молекулярной массы получен ряд наночастиц (НЧ) с размером 80-200 нм, содержащих до 1.4% активного вещества (Kurmaz S.V. et al // Mendeleev Commun. 2024:34:4:492). Изучены их фотофизические свойства, способность генерировать активные формы кислорода и оценено фототоксическое действие *in vitro* на культуре опухолевых клеток HeLa.

Результаты и обсуждение. Обнаружено, что при взаимодействии водных растворов исследуемых НЧ с модельными биологическими мембранами степень агрегации PcAl резко снижается, а квантовый выход синглетного кислорода и сигнал флуоресценции возрастают. Показано, что фототоксическое действие полученных НЧ с PcAl на клетки HeLa в 100–200 раз превышает действие ФС сравнения – тринатриевой соли хлорина еб, одного из наиболее эффективных препаратов для ФДТ, применяемых в настоящее время в клинической практике.

Заключение. Разработанный подход позволяет получать наночастицы гидрофобного ФС на основе амфифильных сополимеров, обладающие высокой растворимостью в воде, стабильностью и выраженным фотодинамическим эффектом, что показывает перспективность подобных наночастиц для применения в ФДТ, флуоресцентной диагностике и других биомедицинских приложениях.

Исследования выполнены в рамках госзадания (номер госрегистрации 124020500019-2).

СИСТЕМНАЯ ФДТ КАК АЛЬТЕРНАТИВА КОНИЗАЦИИ ШЕЙКИ МАТКИ У ЖЕНЩИН С ВПЧ-АССОЦИИРОВАННОЙ ЦЕРВИКАЛЬНОЙ ИНТРАЭПИТЕЛИАЛЬНОЙ НЕОПЛАЗИИ III СТЕПЕНИ (CIN III)

Сальмаганбетова Ж. Ж.¹, Зинченко С.В.³, Шаназаров Н.А.¹, Смаилова С. Б.¹, Гришачева Т.Г.², Сейтбекова К.С.¹.

¹ РГП Больница Медицинского Центра Управления Делами Президента на ПХВ, Астана, Республика Казахстан

² Первый Санкт-Петербургский государственный медицинский университет имени академика И.П. Павлова, Санкт-Петербург, Россия

³ Казанский Федеральный Университет, Казань, Россия

SYSTEMIC PDT AS ALTERNATIVE TO CERVICAL CONIZATION IN HPV-ASSOCIATED CIN III

Salmagambetova Zh.Zh., Zinchenko S.V., Shanazarov N.A., Smailova S.B., Grishacheva T.G., Seitbekova K.S.

Актуальность: Лечение преинвазивной карциномы (CIN III) шейки матки (ШМ) обычно предусматривает ее конизацию с окончательной гистологической верификацией диагноза. Частота наступления желанной беременности после конизации ШМ ограничена диапазоном от 15,9 до 36,7% ввиду таких осложнений как постоперационной рубцовой деформации ШМ или атрезии цервикального канала. Течение беременности и родов после конизации ШМ сопровождается риском истмико-цервикальной недостаточности с увеличением до 14,7% доли преждевременных родов и до 19,1% спонтанных аборт. В этой связи часть нерожавших и уже рожавших женщин репродуктивного возраста, опасаясь бесплодия и осложненной беременности, отказываются от операции конизации ШМ. При отказе женщин от радикального хирургического лечения CIN III методом выбора является проведение фотодинамической терапии (ФДТ).

Цель исследования. Оценить эффективность системной ФДТ у женщин с ВПЧ-ассоциированной цервикальной интраэпителиальной неоплазии III степени.

Материалы и методы. Ретроспективно проанализированы амбулаторные карты 27 женщин с CIN III, которым в период с 01.01.2023г по 31.12.2024г. проведена ФДТ. Из 27 женщин: 15 нерожавшие, в возрасте 27-33 лет и 12 прежде рожавших женщин в возрасте 30 - 46 лет, планирующих беременность. Методом ПЦР выявлены различные сочетания онкогенных типов ВПЧ (16, 18, 33, 39, 44, 45, 52, 58). Фотосенсибилизация проводилась препаратом «Фотолон» (1,2 мг/кг) с дальнейшей фотомодификацией крови (ФМК) путем внутривенного лазерного облучения крови. Следующий этапом была флуоресцентная диагностика (ФД) с помощью излучателя АФС (405 нм), далее лазерная фотоактивация лазерным аппаратом Лахта милон (662 нм) цервикального канала с помощью диффузора 4 см; и влагалищной порции шейки матки (300 Дж/см²). И завершающим этапом проводился флуоресцентный контроль. Эффективность ФДТ оценивали через 6 мес.

Результаты. Полное излечение состоялось в 25 случаях (95,35%), что подтверждено элиминацией всех типов и сочетаний ВПЧ, благополучной кольпоскопической и цитологической картиной через 6 месяцев после ФДТ.

ФОТОДИНАМИЧЕСКАЯ ТЕРАПИЯ В ОРГАНОСОХРАНЯЮЩЕМ ЛЕЧЕНИИ УВЕАЛЬНОЙ МЕЛАНОМЫ

Самкович Е.В.¹, Бойко Э.В.^{1,2,3}, Панова И.Е.^{1,2}

¹ НМИЦ «МНТК «Микрохирургия глаза» им. акад. С.Н. Федорова» МЗРФ, Санкт-Петербургский филиал, Санкт-Петербург, Россия

² ФГБОУ ВО «Санкт-Петербургский государственный университет», Санкт-Петербург, Россия

³ ФГБОУ ВО «Северо-Западный государственный медицинский университет им. И. И. Мечникова» МЗРФ, Санкт-Петербург, Россия

ORGAN-SPARING PDT FOR UVEAL MELANOMA

Samkovich E.V., Boyko E.V., Panova I.

Ключевые слова. Меланома хориоидеи, увеальная меланома, фотодинамическая терапия, лазеры в офтальмологии.

Актуальность поиска эффективных методов лечения увеальной меланомы (УМ) определяется ее высокой частотой в структуре внутриглазных злокачественных новообразований, прогрессирующим характером течения, ассоциированным с метастазированием и возможностью летального исхода. Одним из перспективных направлений в органосохраняющем лечении УМ, в том числе опухолей больших размеров, является фотодинамическая терапия (ФДТ) с фотосенсибилизаторами (ФС) хлоринового ряда, которая может применяться, как изолированно, так и в комбинации с лучевыми методами лечения. При этом, лазерное воздействие с длиной волны 0,66 нм позволяет воздействовать на интраокулярный очаг не только со стороны вершины (транспупиллярно), но и со стороны основания опухоли (трансклерально), что особенно важно при локализации УМ в экваториально-периферической зоне.

Цель. Представить результаты применения ФДТ с препаратами хлоринового ряда в органосохраняющем лечении УМ.

Материал и методы. С 2017 года методом ФДТ пролечено 210 пациентов с УМ в возрасте от 28 до 87 лет ($59,5 \pm 13,5$). Срок наблюдения от 1 месяца до 156 месяцев (13 лет), медианное время наблюдения = 88 (12;49) месяцев. Все пациенты находятся под динамическим наблюдением с периодичностью клинично-инструментального мониторинга каждые три месяца. В соответствии с градацией по системе TNM распределение было следующим: T1N0M0 – (n=39), T2N0M0 – (n=69), T3N0M0 – (n=85), T4N0M0 – (n=17). Диагностика проводилась на основании клинично-инструментального обследования, включающего комплексное УЗДГ с оценкой степени васкуляризации опухоли (PHILIPS Affinity 50). ФДТ проводилась на лазерной установке «АЛОД-01», 662 нм («Алком Медика», Россия), ФС хлоринового ряда «Фотолон»/«Фоторан», 1,0 мг/кг веса. Лечение

осуществлялось в различных вариантах воздействия. В качестве самостоятельного метода лечения: изолированная транспупиллярная ФДТ (n=47), изолированная гибридная ФДТ (n=13), изолированная трансклеральная ФДТ (n=6). В качестве компонента комбинированного лечения: с брахитерапией (БТ) Ru-106+Rh-106 (n = 124), с протонной терапией (ПТ) (n=20). БТ и ПТ выполнена сроком до 1 месяца после проведения ФДТ.

Результаты. Эффективность транспупиллярной ФДТ в изолированном лечении МХ малых и средних размеров определяется возможностью достижения полного регресса опухоли в 84% случаев, применении при гипо/гиперваскулярном характере опухоли ($p=0,001$), исходной толщине новообразования до 4,5 мм ($p=0,0001$) и слабой/умеренной степени выраженности пигментации УМ ($p=0,012$). Применение комбинированного органосохраняющего лечения, включающего ФДТ с последующим проведением брахитерапии способствует ускорению темпов регресса опухоли на сроках 3, 6 и 12 мес ($p < 0,05$), достижению полного регресса опухоли у 86% пациентов, а также к достоверному снижению признаков внутриопухолевой васкуляризации УМ ($p < 0,05$). Возможность применения трансклеральной и гибридной ФДТ в лечении УМ определяется предварительными результатами, демонстрирующими расширение возможностей органосохраняющего лечения опухолей больших размеров за счет прямого цитотоксического, антиангиогенного эффектов на опухолевый субстрат, а также потенцирования действия лучевой терапии.

Выводы. Применение ФДТ с препаратами хлоринового ряда в лечении пациентов с УМ расширяет возможности и открывает перспективы в органосохраняющем лечении данной патологии, в том числе опухолей больших размеров. Представляется перспективным дальнейшее совершенствование лазер-

ных методов с применением современных технологий производства, автоматизации процесса, точной дозиметрии с изучением порога безопасного ла-

зерного излучения, а также персонифицированного подхода в виде индивидуального подбора параметров и разработки современного инструментария.

ЭФФЕКТЫ КОМБИНАЦИИ ФОТОСЕНСИБИЛИЗАТОРА ФОТОДИТАЗИН И ИОНИЗИРУЮЩЕГО ИЗЛУЧЕНИЯ НА МОДЕЛИ ЭПИДЕРМОИДНОЙ КАРЦИНОМЫ ЧЕЛОВЕКА A431

Сериев И.Р.¹, Скамницкий Д.В.², Сороко С.С.¹, Бугрова Ю.С.¹, Сысоева О.Я.¹, Огуджу К.Э.¹, Шилягина Н.Ю.¹

¹ ННГУ им. Н.И. Лобачевского, Нижний Новгород, Россия

² Нижегородский областной клинический диспансер, Нижний Новгород, Россия

COMBINED EFFECTS OF PHOTOSENSITIZER FOTODITAZIN AND IONIZING RADIATION ON A431 EPIDERMAL CARCINOMA MODEL

Seriev I.R., Skamnitsky D.V., Soroko S.S., Bugrova Yu.S., Sysoeva O.Ya., Oguju K.E., Shilyagina N.Yu.

Фотодинамическая терапия (ФДТ) представляет собой один из ключевых методов борьбы с онкологическими заболеваниями, основанный на применении светочувствительных веществ (фотосенсибилизаторов, ФС), активируемых светом и способных генерировать активные формы кислорода. Одним из перспективных направлений развития методов противоопухолевой терапии является комбинирование разных подходов, а именно ФДТ и лучевой терапии (ЛТ), основанной на действии ионизирующего излучения (ИИ) на опухолевые ткани. Такое сочетание методов может повысить эффективность лечения, одновременно снижая негативное воздействие на здоровые ткани.

Цель исследования состояла в изучении комбинированного действия ионизирующего излучения и фотосенсибилизатора Фотодитазин на модели эпидермоидной карциномы человека A431.

В качестве объекта исследования использовали клетки линии эпидермоидной карциномы человека A431. В качестве ФС был выбран препарат Фотодитазин («Вета-гранд», Россия). В качестве источника ИИ применяли электронный ускоритель Novalis TX, мощность дозы – 600 Гр/час. Клетки облучали в дозе LD50. Исследование включало независимое воздействие ИИ и ФС, а также два варианта комбинированного использования. В первом случае клетки обрабатывали ФС, после чего подвергали световому облучению в дозе 20 Дж/см² в спектре 675–690 нм и через 24 часа проводили облучение ИИ. Во втором случае порядок действий был об-

ратным: сначала выполняли облучение ИИ, а через 24 часа клетки обрабатывали ФС и подвергали световому воздействию. Эффективность комбинированной терапии оценивали с помощью МТТ-теста и клоногенного анализа. Исходя из результатов мы описывали эффект комбинации как синергический, антагонистический или аддитивный.

Анализ жизнеспособности показал, что при комбинации ИИ-ФС достигнут синергический эффект, а при комбинации ФС-ИИ аддитивный эффект. Клоногенный анализ также продемонстрировал, что при комбинированной терапии клоногенная способность клеток стала ниже по сравнению с контролем и ИИ-монотерапией. Таким образом, действие комбинации ИИ и ФС на клетки A431 демонстрирует ожидаемый эффект в обеих последовательностях действия, но более выраженный синергический эффект сопровождается последовательностью ИИ-ФС. Что, по всей видимости, связано с остановкой клеток в чувствительном к стрессу G2-M переходе клеточного цикла. Высокая чувствительность в G2-фазе вероятно связана с тем, что у клеток остается мало времени для репарации радиационных повреждений перед переходом клеток к делению.

В перспективе исследование может послужить основой для создания комбинированного клинического протокола лечения онкологических заболеваний с потенциалом уменьшения токсичности, свойственной каждому из двух видов терапии (ЛТ и ФДТ), и повышения эффективности терапии.

Исследование поддержано Минобрнауки РФ (базовая часть госзадания, проект FSWR-2023-0032).

ОСОБЕННОСТИ ВОССТАНОВЛЕНИЯ МИКРОЦИРКУЛЯЦИИ ПОСЛЕ ФДТ И ФРАКЦИОННОГО ЛАЗЕРНОГО ФОТОТЕРМОЛИЗА ПРИ ЛЕЧЕНИИ СКЛЕРОТИЧЕСКОГО ЛИХЕНА ВУЛЬВЫ

Сироткина М.А.¹, Потапов А.Л.¹, Седова Е.С.², Бычкова А.Е.³, Аполихина И.А.³, Гамаюнов С.В.², Гладкова Н.Д.¹

¹ ФГБОУ ВО «Приволжский исследовательский медицинский университет» Минздрава России, Нижний Новгород, Россия

² ГАУЗ НО «НИИКО «Нижегородский областной клинический онкологический диспансер», Нижний Новгород, Россия

³ ФГБУ "НМИЦ Акушерства, гинекологии и перинатологии им. В.И. Кулакова" Минздрава России, Москва, Россия.

MICROCIRCULATION RECOVERY AFTER PDT AND FRACTIONAL LASER PHOTOTHERMOLYSIS IN VULVAR LICHEN SCLEROSUS

Sirotkina M.A., Potapov A.L., Sedova E.S., Bychkova A.E., Apolikhina I.A., Gamayunov S.V., Gladkova N.D.

Склеротический лихен вульвы (СЛВ) — это воспалительное заболевание аутоиммунной природы, которое преимущественно поражает область вульвы у женщин и сильно снижает качество жизни. Фотодинамическая терапия (ФДТ) является эффективным методом лечения СЛВ, воздействуя на кожный склероз и сосудистый компонент дермы. Альтернативным методом лечения является фракционный фототермолиз CO₂ лазером. Из-за рецидивирующего характера заболевания и аномального синтеза коллагена восстановление ткани может происходить не полностью. Для неинвазивной оценки восстановления ткани предложено использование метода мультимодальная оптическая когерентная томография (ММ ОКТ) с функциями ангиографии и лимфангиографии.

Цель исследования. Выявить ранние признаки рецидива склеротического лихена вульвы после ФДТ и фракционного фототермолиза CO₂ лазером по состоянию кровеносных и лимфатических сосудов.

Материалы и методы. Исследование выполнено на ММ ОКТ, разработанном в Институте прикладной физики РАН (Н. Новгород). 3D-массив данных размером 3,4×3,4×1,25 мм³, получен в течение 26 с, из которого извлекалась информация о структуре ткани и микроциркуляции. Исследовано 12 пациенток с диагнозом СЛВ и 10 пациенток без патологии вульвы. ФДТ проведена медицинским лазером «Лахта-Милон» 662 нм в дозе 0,16 Вт/см² с в/в введением Фотодитазина (0,7 мг/кг). Динамическое наблюдение проведено до ФДТ, сразу после ФДТ, через 24 ч., 1мес, 3 мес. и 6 мес. после ФДТ. Гистологическое исследование выполнено до ФДТ и через 3 мес. после ФДТ. Лечение пациентов

осуществлялось с использованием отечественного CO₂ лазерного аппарата Л'Мед-1 (Русский инженерный клуб, Москва; Регистрационное удостоверение РЗН 2014/1923). Обработка кожи вульвы проводилась в режиме фракционной абляции. Курс состоял из 3-х процедур с интервалом 30-40 дней. Первая процедура проводилась с параметрами воздействия: длительность суперимпульса – 900 мкс; плотность заполнения – 150 микро участков на см²; количество импульсов в точку – 1; глубина проникновения излучения в ткань составила 1100 мкм. Вторая и третья процедура проводилась с параметрами воздействия: длительность суперимпульса – 900 мкс; плотность заполнения – 150 микро участков на см²; количество импульсов в точку – 2; глубина проникновения излучения в ткань составила 1400 мкм. Размер зоны фракционного сканирования составляла 9 на 9 мм, диаметр микроучастка абляции – 300 мкм.

Результаты. По гистологическим данным, через 3 месяца после ФДТ у части пациентов наблюдались признаки раннего склеротического лихена с выраженным воспалительным инфильтратом. ММ ОКТ при СЛВ демонстрирует нарушение слоистой структуры ткани вульвы из-за атрофии эпидермиса, гиперкератоза, отека и формирования склеротической дермы; снижение кровеносных и лимфатических сосудов относительно нормы. После ФДТ наблюдалось снижение плотности сосудистой сетки, вплоть до полного их исчезновения через 24ч. Начиная с 1 мес. после ФДТ, плотность кровеносных и лимфатических сосудов постепенно восстанавливалась, достигнув максимального уровня через 3 месяца после ФДТ у пациентов без рецидива. Через 1 месяц после ФДТ коэффициент затухания

показал статистически значимую разницу между случаями с рецидивом и без рецидива.

Через 1 месяц после курса лечения фракционным лазерным фототеролизом зона склероза коллагеновых волокон сохраняется, в то же время наблюдалось увеличение плотности кровеносных и лимфатических сосудов в дерме, которые достигали уровня характерного для нормальной кожи. Однако это носило обратимый характер. Связи показателей микроциркуляции с рецидивом выявлено не было.

Работа проведена при поддержке гранта Российского научного фонда №19-75-10084.

Выводы. Проведен длительный мониторинг изменения кровеносных и лимфатических сосудов ткани вульвы после ФДТ и фракционного лазерного фототермолиза. Выявлена взаимосвязь показателей микроциркуляции через 3 месяца после ФДТ с возникновением рецидива. После лечения фракционным CO₂ лазером такой взаимосвязи не выявили, хотя показатели микроциркуляции улучшились на фоне лечения.

ДИНАМИКА ИСХОДНО НИЗКОГО ПОКАЗАТЕЛЯ СООТНОШЕНИЯ CD4+/CD8+ У ЖЕНЩИН С ВПЧ-АССОЦИИРОВАННОЙ ДИСПЛАЗИЕЙ ШЕЙКИ МАТКИ ЧЕРЕЗ ГОД ПОСЛЕ ФОТОДИНАМИЧЕСКОЙ ТЕРАПИИ

Смаилова С.Б., Шаназаров Н.А., Гюлов Х.Я., Зинченко С.В., Сальмаганбетова Ж.Ж., Сейтбекова К.С.

РГП Больница Медицинского Центра Управления Делами Президента на ПХВ, г. Астана, Республика Казахстан

DYNAMICS OF INITIALLY LOW CD4+/CD8+ RATIO IN PATIENTS WITH HPV-ASSOCIATED CERVICAL DYSPLASIA ONE YEAR AFTER PDT

Smailova S.B., Shanazarov N.A., Gyulov Kh.Ya., Zinchenko S.V., Salmagambetova Zh.Zh., Seitbekova K.S.

Актуальность: смертность от рака шейки матки (РШМ) по данным КазНИИОР РК в 2022 г. на 2 месте после рака молочной железы. Причиной РШМ является персистенция высокоонкогенных типов ВПЧ, но их наличие в организме недостаточно для возникновения заболевания. Состояние иммунного статуса играет решающую роль в элиминации от ВПЧ. Соотношение Т-клеток CD4 + /CD8 + в периферической крови используется для оценки функции иммунной системы. Соотношение CD4 + /CD8 + ниже показателя <1,5 может служить биомаркером подавленной иммунной системы. При сравнении субпопуляции Т-лимфоцитов в венозной крови пациентов с различными степенями дисплазии шейки матки (CIN) обнаружено, что более высокая степень CIN связана с более низкими уровнями соотношения CD4 + /CD8 +.

Цель исследования: оценить динамику исходно низкого соотношения Т-клеток CD4 + /CD8 + у женщин с ВПЧ ассоциированной дисплазией шейки матки через год после ФДТ.

Материалы и методы: проведён ретроспективный анализ 149 амбулаторных карт пациентов

с ВПЧ ассоциированной CIN, получавших лечение в центре фотодинамической терапии (ФДТ) БМЦ УДП РК города Астана в 2023-2024 гг. Из них было отобрано 53(38%) с исходным количественным соотношением CD4 + /CD8 + ниже референсного значения 1,5-2,0. Данная когорта имела цитологически подтверждённый диагноз CIN: LSIL - 44 (83%), с HSIL - 9 (17%) и наличие одного и более высокоонкогенных типов ВПЧ.

Характеристика пациентов: средний возраст составил 36,1±4,8. Все пациенты имели отрицательный ВИЧ-статус, небеременные, не лактирующие женщины, не принимали иммунодепрессанты и кортикостероиды.

Результаты полученных данных: исходное соотношение CD4+ /CD8+ ниже референсных значений 1,5-2,0 зафиксированы у 56/149 (37,6%) женщин из них: LSIL - 44 (83%) HSIL - 9 (17%). Среднее значение соотношения CD4+ /CD8 + составил 1,05 ± 0,15. Через год после ФДТ получены данные: у 36/56 (64,3%) соотношение CD4+ /CD8+ в пределах референсных значений. У 20/56 (35,7%) среднее значение соотношения CD4+ /CD8+ выросло до

1,13+0,13, но всё же был ниже допустимых значений. Через год после ФДТ результаты цитологии: LSIL-4/44(11%), HSIL-1/9 (11%).

Обсуждение: из 56 пациентов с исходно низкими показателями соотношения CD4 + /CD8 + через год после ФДТ у 64,3% отмечена положительная динамика в виде увеличения показателя до референсных значений; у 40 (89%) с LSIL и у 8(88,8%) с HSIL полное излечение от CIN с полной элиминацией ВПЧ. Безуспешное лечение у 5 пациентов,

контрольные цитологические результаты которых вновь показали LSIL-4, HSIL-1, коррелировали с отрицательной динамикой соотношения CD4 + /CD8 + после ФДТ.

Заключение: данная когорта женщин имеет потенциально высокий риск хронического инфицирования высокоонкогенными типами ВПЧ и прогрессировании возникшего CIN в РШМ и требует более активного начала лечения и рутинного цитологического контроля после лечения.

ФОТОСЕНСИБИЛИЗАТОР - НАНОКОНТЕЙНЕР ДЛЯ БИНАРНОЙ ТЕРАПИИ

Тараканов П.А.¹, Бондаренко С.Д.¹, Балакина А.А.^{1,2,3}, Мищенко Д.В.^{1,2,3}, Кухарский М.С.¹, Пухов С.А.¹, Горячев Н.С.¹, Крот А.Р.⁴, Сергеева И.А.⁴, Пичужкин Е.С.¹, Пушкарёв В.Е.¹

¹ Федеральный исследовательский центр проблем химической физики и медицинской химии РАН, Черноголовка, Россия

² Московский государственный университет имени М.В. Ломоносова, Москва, Россия

³ НОЦ ФГАОУ ВО «Государственный университет просвещения», Москва, Россия

⁴ Физический факультет, Московский государственный университет имени М.В. Ломоносова, Москва, Россия

PHOTOSENSITIZER-NANOCONTAINER SYSTEM FOR BINARY THERAPY

Tarakanov P.A., Bondarenko S.D., Balakina A.A., Mishchenko D.V., Kukharsky M.S., Pukhov S.A., Goryachev N.S., Krot A.R., Sergeeva I.A., Pichuzhkin E.S., Pushkarev V.E.

Ключевые слова: порфиразин, фотодинамическая терапия, даунорубин, химиотерапия, наночастица,

Фотодинамическая терапия (ФДТ) позволяет сочетать флуоресцентную визуализацию и терапию солидных опухолей путем воздействия активных форм кислорода (АФК) в зоне лазерного облучения. Совместимость ФДТ с химиотерапией в сочетании с высокой избирательностью накопления фотосенсибилизаторов (ФС) в солидной опухоли делает актуальным возможность создания ФС для бинарной терапии.

Низкосимметричные АЗВ типа порфиразины с 6Н-1,4-дiazепиновыми фрагментами обладают способностью к усиленному межмолекулярному взаимодействию, а наличие гидрофильных заместителей позволяет самособираться в мицеллоподобные структуры в водной среде. Возможность инкапсуляции в данные мицеллоподобные наноструктуры химиотерапевтических препаратов и контроля устойчивости данных наночастиц в зависимости от окружения привлекает особое внимание для применения в бинарной ФДТ. В связи с этим, целью данной работы являлось исследова-

ние порфиразинов с аннелированными 6Н-1,4-дiazепиновыми гетероциклами с целью реализации их потенциала в создании фотосенсибилизатора - наноконтейнера для флуоресцентной визуализации и бинарной терапии солидных опухолей.

Фотофизические и фотохимические эксперименты проводили, используя Hitachi U-2900 спектрофотометр и Varian Cary Eclipse спектрофлуориметр. Параметры дисперсий наночастиц в мицеллярных растворах измеряли с помощью оптической установки «Фотокор-Комплекс», оснащенной диодным лазером с $\lambda = 647$ нм и мощностью 25 мВт. Флуоресцентные исследования на культуре клеток A549 были получены с использованием микроскопа Axio Observer 3 (Carl Zeiss), оснащенного светодиодным источником света Colibri 7, камерой AxioCam 712 и программным обеспечением ZEN. Фотодинамический эффект водных растворов 6Н-1,4-дiazепинопорфиразинов оценивали по цитотоксическому действию на культуру клеток аденокарциномы шейки матки человека M-HeLa с

помощью МТТ-теста, облучение проводили с помощью установки АЛХТ-ЭЛОМЕД при 670 нм.

В ходе работы показана возможность создания фотосенсибилизатора - наноконтейнера с управляемой стабильностью в кровотоке. Проведена оценка гидродинамического радиуса наноразмерных частиц. Установлено, что наночастицы ФС эффективно удерживают даунорубицин, проникают в клетки и далее распадаются на мономерные молекулы ФС, что

активирует их флуоресценцию и цитотоксическое действие при облучении в максимуме поглощения.

Таким образом можно сделать вывод, что амфифильные низкосимметричные АЗВ типа 6Н-1,4-дизепинопорфиразины являются перспективными кандидатами для создания препаратов флуоресцентной диагностики и бинарной ФДТ с эффектом управляемой активации *in vivo*.

Работа выполнена при поддержке Министерства образования и науки РФ (№124020500019-2, №124013000744-0).

ПРОГНОСТИЧЕСКАЯ ЗНАЧИМОСТЬ БИОМАРКЕРОВ В ВЫБОРЕ ХИМИОТЕРАПИИ МЫШЕЧНО-ИНВАЗИВНОГО РАКА МОЧЕВОГО ПУЗЫРЯ

Тилляшайхов М. Н., Бойко Е.В., Юсупов Ш.Х., Суллетбаев Н.Б., Дю А.В.

Республиканский специализированный научно-практический медицинский центр онкологии и радиологии, Ташкент, Узбекистан.

BIOMARKER PREDICTIVE VALUE IN CHEMOTHERAPY SELECTION FOR MUSCLE-INVASIVE BLADDER CANCER

Tillashaykhov M.N., Boyko E.V., Yusupov Sh.Kh., Sulletbayev N.B., Dyu A.V.

Ключевые слова: рак мочевого пузыря, биомаркеры, химиотерапия, прогностическая значимость.

Актуальность. Мышечно-инвазивный рак мочевого пузыря (МИРМП) остается одной из наиболее агрессивных форм онкологических заболеваний, требующей индивидуального подхода к лечению. В данном исследовании проведен анализ данных 150 пациентов с МИРМП, получавших неoadъювантную химиотерапию на основе схемы MVAC (метотрексат, винбластин, доксорубицин, цисплатин). У пациентов оценивались уровни экспрессии биомаркеров (p53, Ki-67, PD-L1 и ERCC1) в опухолевой ткани до начала лечения.

Цель исследования. Оценить прогностическую значимость биомаркеров в выборе химиотерапии у пациентов с мышечно-инвазивным раком мочевого пузыря.

Материалы и методы. В данном исследовании проведен анализ данных 70 пациентов с МИРМП, получавших неoadъювантную химиотерапию на основе схемы MVAC (метотрексат, винбластин, доксорубицин, цисплатин). У пациентов оценивались уровни экспрессии биомаркеров (p53, Ki-67, PD-L1 и ERCC1) в опухолевой ткани до начала лечения.

Результаты. Высокая экспрессия PD-L1 ($\geq 10\%$) ассоциировалась с лучшим ответом на химиоте-

рапию: полный ответ (полная регрессия опухоли) наблюдался у 45% пациентов с высокой экспрессией PD-L1 против 20% у пациентов с низкой экспрессией ($p < 0,05$). Низкая экспрессия ERCC1 коррелировала с увеличением общей выживаемости (медиана выживаемости 48 месяцев против 32 месяцев при высокой экспрессии, $p < 0,01$). Анализ биомаркера p53 показал, что мутантная форма p53 (выявленная у 40% пациентов) ассоциировалась с более низким ответом на химиотерапию: только 25% пациентов с мутантным p53 достигли полного ответа по сравнению с 50% пациентов с нормальной экспрессией p53 ($p < 0,02$). Кроме того, высокая экспрессия Ki-67 ($\geq 30\%$) коррелировала с более агрессивным течением заболевания: у пациентов с высоким уровнем Ki-67 медиана безрецидивной выживаемости составила 18 месяцев против 30 месяцев у пациентов с низким уровнем Ki-67 ($p < 0,01$).

Выводы. Таким образом, биомаркеры PD-L1, ERCC1, p53 и Ki-67 демонстрируют высокую прогностическую значимость в выборе химиотерапии при МИРМП. Их использование может способствовать персонализации лечения, улучшению клинических исходов и оптимизации терапевтических стратегий.

ЭФФЕКТ КОМБИНАЦИОННОГО РАССЕЙЯНИЯ СВЕТА И ФЛЮОРЕСЦЕНЦИЯ В ДИАГНОСТИКЕ ЗАБОЛЕВАНИЙ ЛОР-ОРГАНОВ

Тимурзиева А.Б.^{1,3}, Кукушкин В.И.², Дуванский В.А.³, Попадюк В.И.³

¹ ФГБНУ «Национальный НИИ общественного здоровья имени Н.А. Семашко», Москва, Россия

² Институт физики твёрдого тела РАН. Черноголовка, Россия

³ Российский университет дружбы народов, Москва, Россия

COMBINED RAMAN SCATTERING AND FLUORESCENCE IN ENT DISEASE DIAGNOSIS

Timurzieva A.B., Kukushkin V.I., Duvansky V.A., Popadyuk V.I.

Ключевые слова: заболевания ЛОР-органов; комбинационное рассеяния света; флюоресценция

Актуальность. Как известно, патология ЛОР-органов относится к одной из самых распространенных. Особого внимания заслуживает изучение заболеваемости от опухолевых заболеваний ЛОР-органов. Современная диагностика нуждается в разработке методов раннего выявления воспалительных и опухолевых заболеваний, исключением не является ЛОР-патология. Диагностика должна отвечать таким критериям, как неинвазивность, скорость, точность, высокая чувствительность и специфичность, простота использования, возможность выявить заболевание на ранней стадии. В данном случае интерес представляет собой исследование оптических технологий, например, отдельного внимания заслуживают эффекты комбинационного рассеяния света и флюоресценции.

Цель исследования: рассмотреть эффекты комбинационного рассеяния света и флюоресценции в диагностике заболеваний ЛОР-органов.

Материалы и методы. В исследовании использовался аппаратно-программный комплекс с применением лазерного излучения с длиной волны 532 нм. В ходе исследования были получены спектры тканей ЛОР-органов при хроническом тонзиллите компенсированной и декомпенсированной формы (N=556 спектров), плоскоклеточной карциноме небных миндалин (N=152 спектра), плоскоклеточной карциноме гортани (N=128 спектров), а также при метастазировании плоскоклеточной карциномы в область регионарных лимфатических узлов (N=112 спектров). Были проанализированы как спектры комбинационного рассеяния света,

так и спектры флюоресценции тканей при исследуемых заболеваниях. Сравнение проводилось со спектрами интактной ткани соответствующей локализации. Подтверждение диагноза осуществлялось с использованием гистологического метода.

Результаты. В результате проведенного исследования были получены спектры комбинационного рассеяния света и флюоресценции интактной ткани, а также ткани ЛОР-органов, вовлеченной в опухолевый и воспалительный процесс. Были разработаны базы данных спектров, позволяющие сравнивать их между собой. Итогом исследования явилось получение индивидуальных спектральных критериев ткани ЛОР-органов в норме и при патологии, которые, при разработке специальных алгоритмов в отношении заболеваний уха, глотки, гортани, полости носа и околоносовых пазух, могут рассматриваться в качестве специфических маркеров процесса, в том числе, на ранней их стадии, еще до формирования органических изменений.

Выводы. Разработанные критерии и метаболические характеристики тканей в норме и при патологии ЛОР-органов позволят в будущем проводить быструю, точную, неинвазивную диагностику без использования дополнительных реактивов, а также своевременно направить пациента на рациональное лечение. Полученные данные свидетельствуют о возможности использования комбинационного рассеяния света и флюоресценции для проведения ранней неинвазивной идентификации воспалительного и опухолевого процесса в тканях ЛОР-органов.

ДИАГНОСТИКА НОВООБРАЗОВАНИЙ КОЖИ С ИСПОЛЬЗОВАНИЕМ КОНФОКАЛЬНОЙ МИКРОСПЕКТРОСКОПИИ КОМБИНАЦИОННОГО РАССЕЯНИЯ СВЕТА

Тимурзиева А.Б.^{1,2}, Дуванский В.А.², Большакова П.К.³, Римская Е.Н.⁴, Шелыгина С.Н.⁴

¹ ФГБНУ «Национальный НИИ общественного здоровья имени Н.А. Семашко», Москва, Россия

² ФГАОУ ВО Российский университет дружбы народов, Москва, Россия

³ ФГАОУ ВО «Первый Московский Государственный медицинский университет имени И. М. Сеченова (Сеченовский Университет)», Москва, Россия

⁴ ФГБУН «Физический институт имени П.Н. Лебедева РАН», г. Москва, Россия

SKIN NEOPLASM DIAGNOSIS USING CONFOCAL RAMAN MICROSCOPY

Timurzieva A.B., Duvansky V.A., Bolshakova P.K., Rimskaya E.N., Shelygina S.N.

Ключевые слова: новообразования кожи; комбинационное рассеяния света; конфокальная микроспектроскопия

Актуальность. Опухолевые заболевания приобрели широкую распространенность. Разработка инновационных неинвазивных методов ранней экспресс-диагностики опухолей относится к одному из важнейших стратегических направлений развития системы здравоохранения, так как позволяет своевременно выявить патологический очаг и направить пациента на рациональное лечение.

Целью исследования было проанализировать возможность применения метода микроспектроскопии комбинационного рассеяния света и флюоресценции в экспресс-диагностике новообразований кожи.

Методы исследования. Были зарегистрированы спектры с поверхности интактной ткани кожи (394 спектра), доброкачественных и злокачественных новообразований кожи *in vitro* (532 спектра пигментных и беспигментных дермальных невуса; 482 спектра базальноклеточной карциномы кожи; 466 спектров плоскоклеточной карциномы кожи; 220 спектров меланомы кожи). Каждое измерение и проведение спектрального анализа сопровожда-

лось гистологическим исследованием и использованием длин волн возбуждающего лазерного излучения 532, 785, 1064 нм.

Результаты. Исследование продемонстрировало дифференциально-диагностические критерии, с использованием которых представляется возможным проводить отличить интактную ткань кожи от тканей, вовлеченной в опухолевый процесс при указанных выше нозологиях. Разработанная методика позволяет в экспресс-режиме дифференцировать доброкачественные и злокачественные опухоли кожи с определением их биомаркеров и краев резекции при использовании длин волн 532, 785, 1064 нм при микроспектроскопии комбинационного рассеяния света.

Выводы. Согласно полученным данным, можно сделать выводы о том, что конфокальная микроспектроскопия комбинационного рассеяния света может рассматриваться в качестве перспективного метода экспресс-диагностики доброкачественных и злокачественных новообразований кожи на ранней их стадии.

ПРЕДВАРИТЕЛЬНЫЕ РЕЗУЛЬТАТЫ ЛАЗЕРНОЙ ИНТЕРСТИЦИАЛЬНОЙ ТЕРМОТЕРАПИИ В ЛЕЧЕНИИ ОБЪЕМНЫХ ОБРАЗОВАНИЙ ПОЗВОНОЧНИКА

Туранов С.А., Иваненко А.В., Кудзиев А.В., Гагиев А.З., Адиева Е.В., Ситовская Д.А.

НМИЦ им. В. А. Алмазова, Российский научно-исследовательский нейрохирургический институт имени профессора А. Л. Поленова – филиал ФГБУ «НМИЦ имени В. А. Алмазова» МЗРФ, Санкт-Петербург, Россия

PRELIMINARY RESULTS OF LASER INTERSTITIAL THERMOABLATION FOR SPINAL MASS LESIONS

Turanov S.A., Ivanenko A.V., Kudziev A.V., Gagiev A.Z., Adieva E.V., Sitovskaya D.A.

Ключевые слова: лазерная интерстициальная термотерапия, метастазы в тела позвонков, объемные образования позвоночника

По данным аутопсий, метастазирование в позвоночник встречается более чем у 70 % онкологических пациентов. Лечение пациентов с данной патологией в основном носит паллиативный характер. Практика онкологии позвоночника становится более вариабельной по мере появления инноваций в хирургической технологии, способной уменьшить объем вмешательства с максимальным сохранением уровня жизни. Одним из таких методов лечения является лазерная интерстициальная термотерапия.

Цель работы: Проанализировать влияние применения лазерной интерстициальной термотерапии у пациентов с объемными образованиями позвоночника на сохранение функциональной активности, неврологического статуса и уровня жизни.

Материалы и методы: В исследование включены 60 пациентов среднего возраста с наличием объемного образования позвоночника. Были сформированы две группы по 30 человек. Пациенты исследуемой группы были прооперированы с использованием полупроводникового лазера «ЛАХТА-МИЛОН». Хирургическое вмешательство выполнялось в два этапа. Первый этап – транскутанное внутрикапсульное воздействие на паравертебрально расположенные узлы опухоли под ультразвуковой навигацией с помощью лазера; второй этап – интраоперационное воздействие на ткань опухоли, расположенной непосредственно вблизи дурального мешка и корешка. Оценка общего состояния пациентов проводилась перед операцией, после ее проведения и перед выпиской из стационара. Оценивались двигательные и чувствительные нарушения. Для оценки результатов оперативного лечения и качества жизни в до-, и послеоперационном периодах у пациентов обеих групп была использована шкала Frankel.

Результаты: По нашим данным, двигательные нарушения были выявлены у 55 (91,7 %) из 60 пациентов. На 10 сутки после проведения хирургическо-

го вмешательства регресс двигательных нарушений произошел как в группе сравнения, так и в группе исследования – у 16,7 и 26,7 % больных соответственно. Число пациентов с двигательными нарушениями к этому сроку уменьшилось. Сенсорные расстройства исходно были выявлены у 58 (96,7 %) из 60 пациентов. На 10-е сутки после операции были выявлены у 22 (73,3 %), а в группе сравнения – у 23 (76,7 %) больных. Спустя месяц также наблюдался регресс сенсорных расстройств: в группе исследования – с 96,7 до 46,7 %, в группе сравнения – с 96,7 до 60 %, что является статистически значимым. Радикулярный болевой синдром исходно выявлен у 41 (68,3 %) пациента, причем в группе сравнения он был выявлен у 19 (63,3 %) больных, а в группе исследования – у 21 (73,3 %) человек. На 10-е сутки после операции корешковый болевой синдром регрессировал у 47 (78,3 %) из 60 больных и сохранялись у 13 (21,7 %) пациентов. При этом в обеих группах он сохранился у 6 (20 %) и у 7 (23,3 %) больных соответственно. Отмечено, что в группе, где использована ЛИТТ, функциональные результаты лечения пациентов уже на 10-е сутки после операции были достоверно значительно лучше в сопоставлении с группой сравнения. Применение хирургического лазера во время операций по удалению опухолей в хирургии позвоночника позволяет снизить кровотечение в группах исследования и сравнения – соответственно (210,5±20,6) и (350,0±21,3), (498,7±75,9) и (910,5±97,6) мл.

Выводы: Использование лазера «ЛАХТА-МИЛОН» в сравнении с исключительно традиционными хирургическими методами уменьшает тракцию и, следовательно, травматизацию спинного мозга и его корешков, обеспечивает меньшую выраженность неврологической симптоматики и более высокий уровень качества жизни больных в послеоперационном периоде.

СИНТЕЗ И ИЗУЧЕНИЕ СВОЙСТВ КОНЪЮГАТОВ МЕЗО-АРИЛПОРФИРИНОВ С 2-ДЕЗОКСИ-D-ГЛЮКОЗОЙ ДЛЯ ФДТ НАПРАВЛЕННОГО ДЕЙСТВИЯ

Усанёв А.Ю.¹, Сукорева С.М.¹, Прокопова Н.В.¹, Карпеченко Н.Ю.², Жданова К.А.¹, Брагина Н.А.¹

¹ МИРЭА – Российский технологический университет, Москва, Россия

² ФГБУ «НМИЦ онкологии им. Н.Н. Блохина» Минздрава России, Москва, Россия

SYNTHESIS AND PROPERTIES OF MESO-ARYLPORPHYRIN- 2-DEOXY-D-GLUCOSE CONJUGATES FOR TARGETED PDT

Usanyov A.Yu., Sukoreva S.M., Prokopova N.V., Karpechenko N.Yu., Zhdanova K.A., Bragina N.A.

Ключевые слова: конъюгаты, порфирины, 2-дезоксид-глюкоза.

Последние десятилетия усилия исследователей направлены на разработку новых подходов к лечению онкологических заболеваний. Опухолевые клетки имеют целый ряд особенностей пролиферации и отличаются от нормальных клеток: неограниченный потенциал репликации и генетическая нестабильность, предотвращение апоптоза, отсутствие реакции на ингибиторы роста, ангиогенез, индукция хронического воспаления и изменение клеточного метаболизма. Особенно перспективной мишенью для противоопухолевой терапии представляется метаболизм глюкозы в опухолях, поскольку он сильно отличается от метаболизма глюкозы в здоровых тканях.

2-Дезокси-D-глюкоза является ингибитором фермента гексокиназы II, который катализирует превращение глюкозы в глюкозо-6-фосфат, и могла бы быть использована для подавления роста опухоли. Для повышения эффективности терапии необходимо создавать препараты комбинированного действия, которые также селективно накапливаются в раковых клетках. Таким образом, разработка подходов к синтезу препаратов направленного действия и исследование их биологической активности является одной из перспективных задач современной медицинской химии.

Цель работы заключается в разработке и оптимизации лабораторного получения гликопорфиринов, а также исследовании светоиндуцированной активности целевых соединений в отношении опухолевых клеток. В ходе работы были получены конъюгаты катионных порфиринов с 2-дезоксид-глюкозой структурных типов А4 и А3В. На первом этапе была модифицирована 2-дезоксид-глюкоза для возможности использования

медь-катализируемой клик-реакции. Гликопорфирины, содержащие углевод на периферии макроцикла, были получены посредством клик-реакции с сульфатом меди (II) и аскорбатом натрия с выходами более 80%. Таким образом был получен ряд соединений, которые отличаются количеством сахаридных остатков. Структуру и индивидуальность соединений подтверждали методами ТСХ, ¹H-, ¹³C и 2D-ЯМР-спектроскопии, а также MALDI-TOF масс-спектрометрии.

Цитотоксическое действие трех новых полученных конъюгатов оценивали с помощью МТТ-теста на следующих клеточных линиях: HeLa, MDA-MB-231, MCF7 и NKE. В результате проведенного исследования установлено, что все конъюгаты оказывают выраженное токсическое действие при облучении. Было установлено, что у полученных соединений, содержащих 1 и 3 углеводных остатка, соотношение IC₅₀темн./IC₅₀свет. больше 20, а у конъюгата с четырьмя остатками 2-дезоксид-глюкозы в мезо-положениях макроцикла IC₅₀темн./IC₅₀свет. = 70. Все конъюгаты обладают большей тропностью к опухолевым клеткам, чем к здоровым. У конъюгата с одним остатком 2-дезоксид-глюкозы тропность оказалась выше к клеточной линии HeLa – IC₅₀свет.(NKE)/IC₅₀свет.(HeLa) = 24, а у конъюгата с тремя остатками 2-дезоксид-глюкозы – выше к клеточной линии MCF-7 – IC₅₀свет.(NKE)/IC₅₀свет.(MCF-7) = 6,6.

Таким образом, было показано, что полученные конъюгаты мезо-арилпорфиринов с 2-дезоксид-глюкозой являются перспективными фотосенсибилизаторами для ФДТ. В настоящее время продолжаются физико-химические и биологические испытания целевых соединений.

ОСОБЕННОСТИ ПРОВЕДЕНИЯ УЛЬТРАЗВУКОВОГО ИССЛЕДОВАНИЯ ПРИ ФОТОДИНАМИЧЕСКОЙ ТЕРАПИИ БАЗАЛЬНОКЛЕТОЧНОГО РАКА КОЖИ ГОЛОВЫ И ШЕИ

Хоружая С.С.¹, Васильев А.Ю.², Семин В.Е.¹

¹ ГБУЗ «ГКБ имени С.С. Юдина Департамента здравоохранения города Москвы», Москва, Россия

² ФГБОУ ВО «Российский университет медицины» Минздрава России, Москва, Россия

ULTRASOUND GUIDANCE FEATURES IN PDT OF HEAD AND NECK BASAL CELL CARCINOMA

Khoruzhaya S.S., Vasilyev A.Yu., Semin V.E.

Цель работы: разработать алгоритм ультразвукового сопровождения пациентов с базально-клеточным раком кожи области головы и шеи при проведении фотодинамической терапии.

Материалы и методы. Было обследовано 128 пациентов, направленных на лечение базально-клеточного рака кожи области головы и шеи методом фотодинамической терапии (ФДТ). С целью коррекции параметров ФДТ использовались две методики: флуоресцентная диагностика (ФД) и ультразвуковое исследование (УЗИ) высокого разрешения. УЗИ выполнялось до сеанса ФДТ и динамический контроль в ранний период (в течение 24-72 ч) после сеанса ФДТ. Ультразвуковое исследование проводилось на аппарате экспертного класса PhilipsEpic 7 (США), высокочастотным линейным датчиком eL18-4 в предустановленной программе «поверхностные органы» с использованием технологии MicroFlowImaging (MFI).

Результаты исследования. При ультразвуковом исследовании в зоне БКРК до и после проведения ФДТ уточнялись размеры опухоли (максимальный диаметр, толщина), контуры, эхоструктура и сосудистый рисунок при MFI. УЗИ высокого разрешения проводилось в два этапа: до и после сеанса ФДТ. На первом этапе при сканировании в В-режиме БКРК визуализировался в виде гипоехогенного очага с различными контурами и распространенностью в

зависимости от глубины инвазии. В режиме MFI при оценке микровакуляризации, образования разделились на три группы: опухоли с периферическим (n = 20; 15,6 %), с периферическим/центральный (n = 85; 66,4 %) и не информативным сосудистым рисунком (n = 23; 18 %).

В ранний период после проведения ФДТ в В-режиме визуализировалось ложное увеличение размеров очага за счет утолщения дермы на фоне формирования некроза, в режиме Microflow отсутствовал внутриопухолевый кровоток. В окружающих тканях отмечались нарушенная дифференцировка на слои, повышенная эхогенность (проявление отека) и усиленная васкуляризация. По отсутствию сосудистого рисунка в зоне очага на УЗИ с использованием технологии MFI прогнозировался удовлетворительный терапевтический ответ. В 1,9% случаях сохранялась внутриопухолевая васкуляризация, что потребовало повторного проведения сеанса ФДТ.

Вывод. Ультразвуковая диагностика является эффективным неинвазивным методом исследования, помогающим уточнить размеры, форму, эхоструктуру, микровакуляризацию образования при БКРК, скорректировать параметры проводимой ФДТ и оценить лечебный эффект от проводимой процедуры в ранний реабилитационный период.

ВНУТРИПРОТОВОКАЯ ФОТОДИНАМИЧЕСКАЯ ТЕРАПИЯ У ПАЦИЕНТОВ С ОПУХОЛЬЮ КЛАЦКИНА

Целоусова Л.М.¹, Киселев Н.М.¹, Загайнов В.Е.¹, Гамаюнов С.В.¹

¹ ГАУЗ НО «НИИКО «Нижегородский областной клинической онкологический диспансер», Нижний Новгород, Россия

ROLE OF INTRADUCTAL PHOTODYNAMIC THERAPY IN PALLIATIVE TREATMENT OF KLATSKIN'S TUMOR

Tselousova L.M., Kiselev N.M., Zagaynov V.E., Gamayunov S.V.

Цель. Оценить эффективность внутрипротоковой фотодинамической терапии в лечении пациентов с опухолью Клацкина при местнорезектабельном статусе онкологического процесса.

Материалы и методы. С августа 2021 г по февраль 2025г на базе 2го онкологического отделения абдоминального онкологии и рентгенохирургических методов диагностики и лечения ГАУЗ НО «НИИКО «НОКОД» проведено 19 сеансов внутрипротоковой фотодинамической терапии 12 пациентам с верифицированным диагнозом рак внепеченочных желчных протоков. Мужчин – 50% (6/12), женщин – 50% (6/12). Стадии по TNM: IIIB – 66,67% (8/12) и IV – 33,33% (4/12). По классификации Bismuth-Corlette: II тип – 1, IIIA тип – 2, IIIB тип – 4, IV тип – 6. На момент проведения фотодинамической терапии 88,8% пациентов проходили противоопухолевую лекарственную терапию. В качестве метода локального контроля пациентам проведено от 1 до 3х сеансов внутрипротоковой фотодинамической терапии под рентгеноскопическим контролем. Манипуляция проводилась в условиях рентгеноперационной на ангиографе General Electric Innova 2216450. За 2 часа до вмешательства пациентам внутривенно вводился фотосенсибилизатор Радохлорин/Фотодитазин в расчётных дозировках. Методика включала применение интродьюсера Cordis 5F 035' - 23см, гидрофильного проводника Boston Scientific 0,035in – 260см, контрастного вещества Омнипак 259 мг/мл, цилиндрического диффузора длиной 10мм. Вмешательство проводилось с использованием аппарата «Лахта-милон» с длиной волны 660 нм. Облучение производилось полями с шагом в 1 см на протяжении зоны стриктуры с вовлечением 5 мм проксимальнее и дис-

тальнее стеноза. Количество полей составляло от 3 до 7 полей. Облучение производилось в непрерывном и импульсном режимах, плотность дозы от 75 до 100 Дж/см при выбранной плотности мощности 0,3 Вт/см².

Результаты. Оценивался непосредственный и отдаленный эффект произведенного вмешательства: еженедельно на протяжении 1 месяца на основании клинической картины и данных контрольных холангиографий. В ближайшем послеоперационном периоде отмечалась клиничко-лабораторная картина острого холангита в 10,53% (2/19), повлекшая за собой необходимость медикаментозной коррекции; осложнений, потребовавших оперативного вмешательства не отмечалось. На амбулаторном этапе производился еженедельный контроль выраженности опухолевого стеноза желчных протоков. По результатам интерпретации холангиографий, на 3-4 неделе после вмешательства отмечались следующие рентгенологические признаки: восстановление пассажа желчи в двенадцатиперстную кишку 84,21% (16/19), уменьшение степени выраженности опухолевого стеноза на 15-18%. Клиническая картина включала в себя снижение дебета желчи по наружному холангидренажу от 20 до 80% в 73,68% случаев (14/19), отсутствие рецидива клинической картины холангита за период наблюдения (до 12-24 недель).

Выводы. Внутрипротоковая фотодинамическая терапия является относительно безопасным и эффективным методом паллиативного лечения пациентов с опухолью Клацкина. Применение данной методики позволяет снизить частоту холангитов, повысить приверженность пациентов к прохождению ПХТ и улучшить качество жизни.

ТЕТРААРИЛТЕТРАЦИАНОПОРФИРАЗИНАТЫ ЖЕЛЕЗА И ПАЛЛАДИЯ – ПОТЕНЦИАЛЬНЫЕ АГЕНТЫ ДЛЯ ФОТОДИНАМИЧЕСКОЙ ТЕРАПИИ

Шестакова Л. Н.¹, Широнова С. А.¹, Лермонтова С. А.², Белотелов А. О.¹, Клапшина Л. Г.², Балалаева И. В.¹, Шилягина Н. Ю.¹

¹ ННГУ им. Н.И. Лобачевского, Нижний Новгород, Россия

² Институт металлоорганической химии им. Г.А. Разуваева РАН, Нижний Новгород, Россия

TETRAARYL-TETRACYANOPORPHYRAZINATO IRON AND PALLADIUM COMPLEXES AS POTENTIAL PDT AGENTS

Shestakova L.N., Shironina S.A., Lermontova S.A., Belotelov A.O., Klapshina L.G., Balalaeva I.V., Shilyagina N.Yu.

Ключевые слова: фотодинамическая терапия, порфиразины, молекулярные роторы

Поиск «идеального» фотосенсибилизатора (ФС) по-прежнему актуален для фотодинамической терапии (ФДТ). Одним из подходов к решению этой задачи является модификация известной структуры ФС, в частности, через включение катиона металла в центр макроцикла. Модификация катионом металла соединений из группы цианоарилпорфиразинов представляет особый интерес благодаря чувствительности их флуоресцентных свойств к вязкости и полярности среды.

Нами были синтезированы и исследованы тетраарилтетрацианопорфиразинаты, содержащие катионы железа и палладия в центре макроцикла.

Мы продемонстрировали наличие пиков поглощения в коротковолновой (полоса Soret) и длинноволновой полосе (Q-полоса), а также наличие интенсивной флуоресценции в красной и дальне-красной области спектра. Присутствие катиона железа в макроцикле привело к значительному повышению интенсивности поглощения и флуоресценции по сравнению с палладиевым комплексом. Оба комплекса продемонстрировали значительное увеличение интенсивности флуоресценции при увеличении

вязкости среды, что может свидетельствовать об их принадлежности к классу флуоресцентных молекулярных роторов.

В экспериментах на культуре клеток эпидермоидной карциномы человека A431 было показано, что комплекс железа характеризуется более высокой скоростью накопления с максимумом накопления через 3 часа, тогда как палладиевый комплекс накапливался в клетках более 5 часов.

Оценка темновой и световой токсичности комплексов показала, что комплекс палладия обладает значительно более высоким фотодинамическим индексом, чем комплекс железа. Методом ингибиторного анализа показано, что фотодинамическое воздействие с исследуемыми комплексами приводит к развитию регулируемой клеточной гибели. Оба комплекса продемонстрировали способность к индукции апоптоза и ферроптоза.

Полученные результаты позволяют сделать вывод о перспективности исследуемых комплексов, как фотодинамических агентов, способных вызывать регулируемую гибель клеток и улучшить эффективность проводимой противоопухолевой терапии.

ЛЕЧЕНИЕ И РЕАБИЛИТАЦИЯ ПАЦИЕНТОВ С КАРЦИНОМАМИ ПОЛОСТИ НОСА И ОКОЛОНОСОВЫХ ПАЗУХ С ПРИМЕНЕНИЕМ ФОТОДИНАМИЧЕСКОЙ ТЕРАПИИ

Штин В.И., Новиков В.А., Чойнзонов Е.Ц., Меньшиков К.Ю., Черемисина О.В.

НИИ онкологии Томского НИМЦ, Томск, Россия

TREATMENT AND REHABILITATION OF NASAL AND PARANASAL SINUS CARCINOMA PATIENTS USING PDT

Shtin V.I., Novikov V.A., Choinzonov E.Ts., Menshikov K.Yu., Cheremisina O.V.

Ключевые слова: фотодинамическая терапия, карциномы полости носа и околоносовых пазух.

Цель исследования. Повышение эффективности лечения и реабилитации больных карциномами полости носа и околоносовых пазух.

Актуальность. Синоназальные опухоли являются относительно редким заболеванием, на их долю приходится от 3% до 5% злокачественных новообразований головы и шеи и от 0,2% до 0,8% всех опухолей. Различают 58 гистологических типов рака, но наиболее часто встречается плоскоклеточный рак, по данным различных авторов от 54,8% до 92,8%. Абсолютное большинство больных (около 90%) поступают на лечение с запущенными стадиями опухолевого процесса (III или IV стадия). В основе современной стратегии лечения местно-распространенных опухолей синоназальной области лежит междисциплинарный подход, включающий в себя хирургическое вмешательство и лучевую терапию. Комбинация оперативного вмешательства и лучевой терапии обеспечивает пятилетнюю выживаемость у пациентов с III стадией опухолевого процесса в 35–59% случаев, у больных с IV стадией — в 18–27%. Определяющим прогностическим фактором при этом является степень радикальности проведенной операции. Все это позволяет понять важность и сложность проблемы лечения опухолей полости носа и околоносовых пазух, а также необходимость внедрения новых подходов к лечению этой тяжелой категории больных. В связи с этим представляется перспективным метод лечения, включающий в себя интраоперационную флуоресцентную диагностику (ФД) и фотодинамическую терапию (ФДТ), позволяющий повысить эффективность лечения пациентов с опухолями полости носа и околоносовых пазух.

Материалы и методы. В исследуемую группу вошли 120 пациентов с карциномами полости носа и околоносовых пазух T2-4N0-3M0. Все пациенты были разделены на 2 группы. Пациенты

группы контроля получали предоперационный курс лучевой терапии СОД 44 изоГр и хирургическое вмешательство (исторический контроль) (n=60). Пациенты исследуемой группы так же получали лучевую терапию 44 изоГр и через 3–5 дней выполнялось хирургическое вмешательство в объеме комбинированной электрорезекции верхней челюсти с флуоресцентным контролем радикальности операции и фотодинамической терапией (n=60). В лечении использовался фотосенсибилизатор «Фотодитазин». Терапия выполнялась с применением полупроводникового лазера красного диапазона излучения «АЛОД-01», длина волны излучения — 662 нм, выходная мощность излучения на торце кварцевого моноволокна от 0,1 до 2 Вт. Доза излучения — от 150 до 350 Дж/см². Всем пациентам исследуемой группы проводилась хирургическая реабилитация с восстановлением костных структур и мягких тканей средней зоны лица и глазницы имплантатами из никелида титана с памятью формы, а также мягкоткаными и комбинированными лоскутами с осевым кровоснабжением.

Результаты исследования. Сроки наблюдения за больными составили от 10 до 103 мес. Разработанная методика позволила повысить показатели пятилетней безрецидивной выживаемости с 19% в контрольной группе до 42% в исследуемой группе. Показатели общей выживаемости составили 40% в группе контроля, 46% в исследуемой группе. Была определена эффективность ФДТ в зависимости от морфологического варианта опухоли, а так же от тканей на которых располагалась опухоль. Было установлено, что проведение ФДТ на костные структуры послеоперационной полости неэффективно. Выявлено положительное влияние проводимого лечения на заживление раневой поверхности. Сроки заживления составили от 30 до 40 суток,

что вдвое меньше, чем у пациентов контрольной группы. Помимо этого выявлено что ФДТ не оказывает отрицательного влияния на процессы приживления имплантатов и трансплантатов с осевым кровоснабжением. Таким образом, комплексный подход к лечению пациентов с местно-распространенными карциномами полости

носа и околоносовых пазух с использованием фотодинамической терапии, имплантатов из никелида титана, а так же различных вариантов реконструкции мягких тканей позволяет повысить непосредственные и отдаленные результаты лечения.

Аппараты для Фотодинамической терапии для косметологии и дерматологии

Фотодинамическое омоложение – эффективно улучшает общий вид кожи, сглаживая мелкие морщины и уменьшая поры. Это достигается за счет стимуляции образования нового коллагена и ускорения процесса естественного обновления кожи.

Лечение акне (угревой сыпи) - метод особенно эффективен в борьбе с акне, поскольку активированный свет помогает уничтожить бактерии, вызывающие акне. Также он способствует уменьшению воспаления и может значительно сократить видимость постакне — шрамов и пигментации.

Лечение розацеи – метод особенно эффективен в лечении сосудистых образований, за счет активного увеличения микроциркуляторной сети.

Уменьшение пигментации – фотодинамическая терапия активно работает в борьбе с гиперпигментацией, включая возрастные пятна, пятна от солнца и хлоазму, делая их менее заметными и улучшая равномерность тона кожи!

Трихология – фотодинамическая терапия отлично помогает при различных видах алопеций.

Ортопедия – фотодинамическая терапия применяется при лечении хронических артритов, ревматоидных артритов, и других различных суставных заболеваниях.

Встроенные программы по нозологиям!

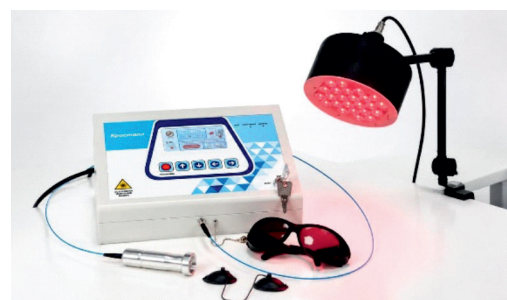Кристалл Лазер+LED

Два канала:

Лазерный канал мощность 1 Вт - для работы с локальными зонами и для подключения оптических насадок позволяющих доставить излучение для применения в гинекологии, проктологии, ЛОР практики, стоматологии.

LED канал - мощность 60 Вт - для работы по обширным областям.

Наличие **Регистрационного Удостоверения** минздрава РФ.



Научно Производственный Центр "Техника-ПРО" - Российское предприятие, по производству новейших медицинских аппаратов: Лазерные терапевтические комплексы серии **Мустанг**, высокоинтенсивные лазеры **Кристалл**, аппараты для фотодинамической терапии, **первый** Российский производитель аппаратов карбокситерапии (**Карбоксика**).

