УДК 615.5-002.44-009.85-031.38-89; DOI: https://doi.org/10.37895/2071-8004-2020-24-1-45-48

# ЭНДОВЕНОЗНАЯ ОБЛИТЕРАЦИЯ В КОМБИНИРОВАННОМ ЛЕЧЕНИИ ХРОНИЧЕСКИХ ЗАБОЛЕВАНИЙ ВЕН

М.М. Мусаев[3], М.В. Ананьева[1], А.Г. Гирциашвили[3], А.В. Гавриленко[1, 2]

[1] Российский научный центр хирургии им. акад. Б.В. Петровского РАН, Москва, Россия
[2] Кафедра госпитальной хирургии № 1 ФППОВ Первого МГМУ им. И.М. Сеченова (Сеченовский университет), Москва, Россия
[3] Сеть клиник «Ви Терра», Москва, Россия

**Резюме**

Современный подход к лечению хронической венозной недостаточности и варикозной болезни основан на применении физических методов для эндовазальной облитерации, он характеризуется значительно меньшим количеством побочных эффектов и открывает новые возможности для лечения пациентов с варикозной болезнью. *Цель исследования.* Оценить эффективность применения радиочастотной облитерации варикозных вен и пункционную лазерную облитерацию перфорантных вен в комбинированном лечении пациентов с варикозной болезнью (ВБ). *Материал и методы.* Проведен анализ результатов лечения 528 пациентов с ВБ в бассейне большой подкожной (БПВ) или малой подкожной вены (МПВ), которым было проведено комбинированное лечение, включающее радиочастотную облитерацию (РЧО) ствола БПВ и/или МПВ, и/или вены «Джакомини». Из них у 335 пациентов лечение сочетали с ЭХО Foam-Form склерообли терацией притоков БПВ, МПВ и перфорантных вен на бедре и/или голени. У 266 пациентов лечение сочетали с мини-флебэктомией притоков БПВ, МПВ и перфорантных вен на бедре и/или голени и у 55 пациентов – с пункционной лазерной облитерацией перфорантных вен. *Результаты*. Анализ результатов лечения показал, что интенсивность послеоперационной боли (VAS) была 3,1 + 0,5. Частота преходящих парестезий отмечали в 14 (3,4%) случаях. Локальные экхимозы были отмечены в 18 (4,3%) случаях. Последствия тумесцентной анестезии – локальные экхимозы и гипостезия проходили через 3–5 суток. Пигментация кожи была отмечена в 1 случае и сохранялась до 3 месяцев. Случаи тромбоза отмечали в 2 случаях в форме пристеночного тромба в большой подкожной вене на уровне средней трети бедра, и в 2 случаях отмечали пролабирование тромботического сгустка. Во всех случаях проводили консервативное лечение с положительной динамикой. Осложнений в виде ожога, инфильтратов, инфекций, флебитов, тромбоэмболии легочной артерии (ТЭЛА) не отмечали. *Заключение.* Применение радиочастотной облитерации ствола большой и малой подкожных вен в сочетании с пункционной лазерной облитерацией перфорантных вен или флебосклерозированием по методике Foam-Form является эффективным методом лечения пациентов с варикозной болезнью.

**Ключевые слова:** *хроническая венозная недостаточность, варикозная болезнь, радиочастотная облитерация подкожных вен, эндовазальная лазерная облитерация подкожных вен.*

**Для цитирования:** Мусаев М.М., Ананьева М.В., Гирциашвили А.Г., Гавриленко А.В. Эндовенозная облитерация в комбинированном лечении хронических заболеваний вен // Лазерная медицина. – 2020. – Т. 24. – Вып. 1. – С. 45–48.

**Контакты:**- Мусаев М.М.; e-mail: mirza2450@mail.ru

# ENDOVENOUS OBLITERATION IN THE COMBINED TREATMENT OF CHRONIC VENOUS DISEASES

Musaev M.M.[3], Ananyeva M.V.[1], Girciashvili A.G.[3], Gavrilenko A.V.[1, 2]

[1] Petrovsky Russian Scientific Center of Surgery, Moscow, Russia
[2] Sechenov Moscow State Medical University, Moscow, Russia
[3] Clinic network «VI Terra», Moscow, Russia

**Abstract**

The modern approach to the treatment of chronic venous insufficiency and varicose veins utilizes physical techniques for endovasal obliteration. It is characterized by significantly fewer side effects and opens new possibilities for the treatment of patients with varicose disease. *Purpose:* To evaluate the effectiveness of radiofrequency obliteration of varicose veins and puncture laser obliteration of perforant veins in the combined treatment of patients with varicose disease (VD). *Material and methods*. Outcomes of treatment of 528 patients with VD in the pool of the great saphenous vein (GSV) or small saphenous vein (SSV) have been analyzed. These patients had the combined treatment, which included radiofrequency obliteration of GSV and SSV trunk and / or Giacomini vein. Of these, 335 patients had also ECHO Foam-Form sclero-obliteration of GSV and SSV inflows and perforant veins on the thigh and / or ankle. In 266 patients, their treatment was combined with miniphlebectomy of GSV and SSV inflows and perforant veins on the thigh and / or ankle; and in 55 patients – with puncture laser obliteration of perforant veins. *Results*. The assessment of curative outcomes have has shown that postoperative pain intensity (VAS) was 3.1 + 0.5. Transient paresthesias were seen in 14 (3.4%) cases. Local ecchymoses – in 18 (4.3%) cases. Consequences of tumescent anesthesia: local ecchymoses and hyposthesia passed after 3–5 days. Skin pigmentation was noted in 1 case and lasted up to 3 months. Thrombosis was registered in 2 cases as a parietal thrombus in the great saphenous vein at the level of the middle third of the thigh; and in 2 cases as a thrombotic clot prolapse.

**Keywords:** *chronic venous insufficiency, varicose disease, radiofrequency obliteration of subcutaneous veins, endovasal laser obliteration of subcutaneous veins.*

**For citation:** Musaev M.M., Ananyeva M.V., Girciashvili A.G., Gavrilenko A.V. Endovenous obliteration in the combined treatment of chronic venous diseases. *Lazernaya Medicina*. 2020; 24 (1): 45–48. [In Russ.].

**Contacts:** Musaev M.M.; e-mail: mirza2450@mail.ru

**Введение**

Современный подход к лечению хронической венозной недостаточности и варикозной болезни основан на применении физических методов для эндовазальной облитерации, он характеризуется значительно меньшим количеством побочных эффектов и открывает новые возможности для лечения пациентов с варикозной болезнью [1–3]. Исследования последних лет показывают, что в настоящее время методы эндовазальной облитерации стали хорошей альтернативой традиционным способам лечения варикозной болезни [4–6]. Эндовенозная радиочастотная облитерация (РЧО) – мини-инвазивное вмешательство, являющиеся альтернативой классическим операциям при варикозной болезни [7–10].

**Цель исследования –** оценить эффективность применения радиочастотной облитерации варикозных вен и пункционную лазерную облитерацию перфорантных вен в комбинированном лечении пациентов с варикозной болезнью.

**Материал и методы**

Проведен анализ результатов лечения 528 пациентов с варикозной болезнью (ВБ) в бассейне большой (БПВ) или малой подкожной вены (МПВ), которым было проведено комбинированное лечение, включающее РЧО ствола БПВ и/или МПВ, и/или вены «Джакомини». Из них у 335 лечение сочетали с ЭХО Foam-Form склерооблитерацией притоков БПВ, МПВ и перфорантных вен на бедре и/или голени. У193 пациентов лечение сочетали с мини-флебэктомией притоков БПВ, МПВ и перфорантных вен на бедре и/или голени, из них у 55 пациентов – с пункционной лазерной облитерацией перфорантных вен.

Среди пациентов было 363 (68,75%) женщины и 165 (31,25%) мужчин. Больные были в возрасте от 30 до 79 лет, средний возраст 47,87 ± 12,89 года, трудоспособных пациентов – 290 (54,9%). Длительность заболевания пациентов была от 5 до 30 лет, в среднем 13,03 ± 8,19 года.

Тяжесть ХВН по классификации CEAP представлена на диаграмме (рис.). Преобладали пациенты класса С2–С3.

Течение заболевания было осложнено трофическими язвами у 29 пациентов с варикозной болезнью. Длительность язвенного анамнеза у пациентов была 40,05 ± 47,9 года. Площадь язвенного дефекта от 1 до 10 см$^2$. При ультразвуковом дуплексном сканировании (УЗДС) (исследование проводилось с помощью ультразвуковых сканеров TOSHIBA Aplio MX и GE Voluson 730 4D, линейным датчиком в положении стоя и лежа) несостоятельность клапанного аппарата БПВ с патологическим вертикальным рефлюксом по БПВ и ее притокам на уровне голени выявлена в 400 случаях (75,7%), в бассейне МПВ – в 56 случаях (26,5%).

У 76 пациентов (14,2%) несостоятельность клапанного аппарата отмечали не только в бассейне БПВ, но и в бассейне МПВ той же конечности. Диаметр БПВ, подвергнутых РЧО, был от 7,0 до 26,0 мм (10,64 ± 3,7 мм), МПВ – от 4,0 до 25,0 мм, (7,4 ± 1,2 мм), вены «Джакомини» – от 3,0 до 7,0 мм. Несостоятельные перфорантные вены на уровне голени, по которым регистрировался патологический вертикальный рефлюкс, диаметром от 3,0 до 5,5 мм обнаружены у 161 пациента (30,49%).

516 пациентов прооперированы под местной (тумесцентной) анестезией. У 12 пациентов вмешательство выполнено под эпидуральной анестезией.

После пункции ствола БПВ в дистально выбранной точке, проведения катетера и позиционирования его на уровне устья остиального клапана выполнялась тумесцентная анестезия 0,25% новокаином в объеме 300 мл (в среднем на 1 конечность 150 мл). Для вмешательства использовали радиочастотный генератор VNUS (США) и модификацию катетера Closure FAST. Кончик электрода располагают в 2 см от сафено-феморально-

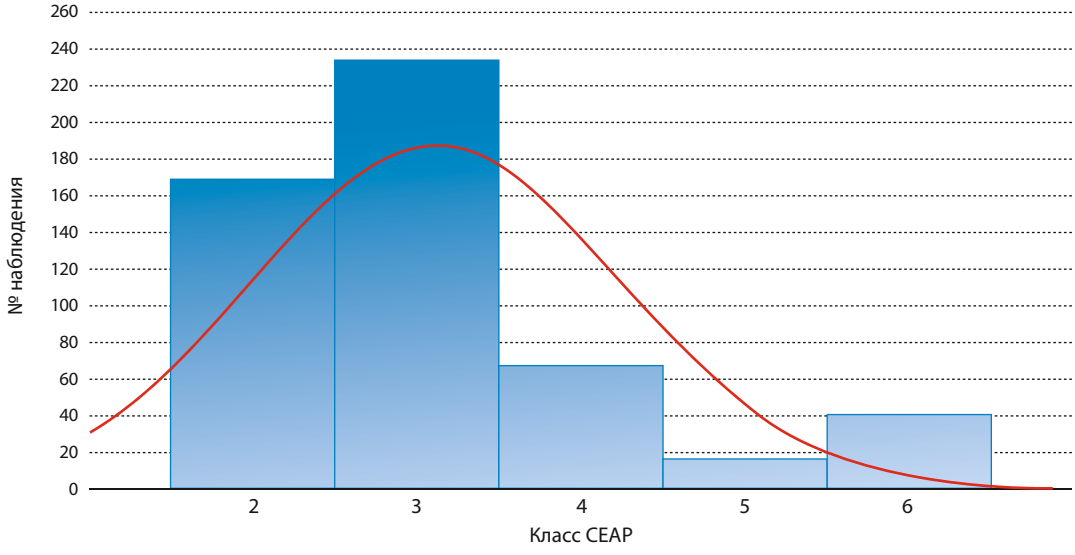


**Рис.** Распределение пациентов по классификации CEAP

**Fig.** Distribution of patients with chronic venous insufficiency according to the CEAP classification

го соустья. 7-сантиметровый сегмент вены подвергали воздействию на протяжении 20 секунд. Проксимальный сегмент обрабатывали дважды. Следующие участки вены обрабатывали также последовательно. Маркеры на катетере позволяют быстро и точно изменить положение катетера в промежутке между циклами обработки. Обработка вены длиной 45 см занимала 3–5 минут (семь сегментов обработки). Foam-Form склерооблитерацию притоков БПВ, МПВ и/или перфорантных вен на бедре и голени проводили после РЧО 1% и/или 3% препаратом «Этоксисклерол» под УЗИ-контролем. Лазерную облитерацию перфорантных вен проводили аппаратом «Азор» (Россия), длина волны 1,56 нм.

Непрерывная эластическая компрессия создавалась компрессионным чулком 2-го класса на 3 суток круглосуточно, далее – в течение 2 недель в дневное время. Контрольные осмотры и контрольные УЗДС проводили через 3, 7 дней, далее – через 1, 6 и 12 месяцев. Все вмешательства проводились амбулаторно.

Для оценки интенсивности острой боли использовали визуальную аналоговую шкалу (Visual Analog Scale, VAS). **Опросник SF-36** применяли для оценки качества жизни пациента.

**Результаты**

Анализ результатов лечения показал, что интенсивность послеоперационной боли (VAS) была 3,1 + 0,5. Частоту преходящих парестезий отмечали в 14 (3,4%) случаях. Локальные экхимозы были отмечены в 18 (4,3%) случаях. Последствия тумесцентной анестезии – локальные экхимозы и гипостезия проходили через 3–5 суток. Пигментация кожи была отмечена в 1 случае и сохранялась до 3 месяцев. Случаи тромбоза отмечали в 2 наблюдениях в форме пристеночного тромба в большой подкожной вене на уровне средней трети бедра, а в 2 случаях отмечали пролабирование тромботического сгустка. Во всех случаях проводили консервативное лечение с положительной динамикой. Осложнений в виде ожога, инфильтратов, инфекций, флебитов, тромбоэмболии легочной артерии (ТЭЛА) не отмечали. На 3-и сутки у всех пациентов отмечено уменьшение диаметра расширенных протоков. К 4–5-му дню отмечался регресс исходных жалоб. К 3-му месяцу диаметр БПВ уменьшался в 1,5 раза. В отдаленном периоде (от 3 до 12 месяцев) рецидив низкого вено-венозного рефлюкса отмечен в 2,5% наблюдений в группе, где применяли склеротерапию.

В группе, подвергшейся чрескожной пункционной лазерной облитерации, не было выявлено ни одного случая реканализации перфорантной вены. Больным с реканализацией перфорантных вен проводили повторную склеротерапию до полной облитерации последних.

Отмечали значительное улучшение качества жизни, увеличение работоспособности и уменьшение выраженности основных жалоб, обусловленных проявлениями основного заболевания.

Оценивали заживление язвенного дефекта через 6 месяцев после операции: из 29 пациентов с язвами отдаленные результаты прослежены у 23 (79,3%) пациентов в сроки от 6 месяцев и более, полное заживление язв отмечено у 16 (55,2%) пациентов. У 4 пациентов через 6 месяцев применяли аутодермопластику свободным расщепленным лоскутом.

Мы проводили РЧО и пункционную лазерную облитерацию перфорантных вен при инфицированных обширных язвах с хирургической обработкой язвы во время операции. Отмечено, что после проведенного лечения с применением РЧО и пункционной лазерной облитерацией перфорантных вен сроки заживления язвенных дефектов уменьшаются вдвое.

**Заключение**

Применение РЧО ствола большой и малой подкожных вен в сочетании с пункционной лазерной облитерацией перфорантных вен или флебосклерозированием по методике Foam-Form является эффективным методом лечения пациентов с варикозной болезнью. Данное вмешательство проводится в амбулаторных условиях без госпитализации, что значительно сокращает материальные и временные затраты на лечение этой категории больных.

**Литература**

1. *Дуванский В.А.* Фотодинамическая терапия и NO-терапия в комплексном лечении больных с трофическими язвами венозного генеза // Лазерная медицина. – 2004. – Т. 8. – № 1–2. – С. 5–8.
2. *Дуванский В.А., Азизов Г.А.* Особенности регионарной микроциркуляции у больных хронической венозной недостаточностью стадии С6 // Лазерная медицина. – 2011. – Т. 15. – № 1. – С. 12–15.
3. *Халепо О.В., Молотков О.В., Зинчук В.В. и др.* Микроциркуляция и функция эндотелия: теоритические основы, принципы диагностики нарушений, значение для клинической практики: научно-методическое пособие. – Смоленск, 2015. – 111 с.
4. *Гавриленко А.В.* Диагностика и лечение хронической венозной недостаточности нижних конечностей. – М.: Медицина, 1999. –152 с.
5. *Соколов А.Л., Лядов К.В., Луценко М.М. и др.* Применение лазерного излучения 1,56 мкм для эндовазальной облитерации вен в лечении варикозной болезни // Ангиология и сосудистая хирургия. – 2009. – Т. 15. – № 1. – С. 68–76.
6. *Кириенко А.И., Богачев В.Ю., Золотухин И.А. и др.* Эндовазальная облитерация большой подкожной вены при варикозной болезни // Ангиология и сосудистая хирургия. – 2004. – Т. 10. – № 1. – С. 53–61.
7. *Beale R.J., Gough M.J.* A review of current Treatment options for primary varicose veins – A review. *Eur. J. Endovasc. Surg*. 2005; 30: 83–95.
8. *Goode S.D., Chowdhury A., Crockett M. et al.* Laser and radiofrequency ablation study (LARA study): a randomised study comparing radiofrequency ablation and endovenous laser ablation (810 nm). *Eur. J. Vasc. Endovasc. Surg.* 2010; 40 (2): 246–253.

9. *Shepherd A.C., Manj Gohel, Brown L.C. et al.* Randomized clinical trial of VNUS Closure FAST radiofrequency ablation versus laser for varicose veins. *Br. J. Surg*. 2010; 97 (6): 810–818.
10. *Шайдаков Е.В., Илюхин У.А., Петухов А.В.* Радиочастотная облитерация с применением катетеров Closure FAST в лечении хронических заболеваний вен // Новости хирургии. – 2011. – Т. 19. – № 6. – С. 129–133.

**References**

1. *Duvansky V.A.* Photodynamic therapy and NO-therapy in the complex treatment of patients with trophic ulcers of venous genesis. *Lazernaya medicina*. 2004; 8 (1–2): 5–8. [In Russ.].
2. *Duvansky V.A., Azizov G.A.* Features of regional microcirculation in patients with chronic venous insufficiency stage C6. *Lazernaya medicina*. 2011; 15 (1): 12–15. [In Russ.].
3. *Halepo O.V., Molotkov O.V., Zinchuk V.V. et al.* Microcirculation and endothelial function: theoretical foundations, principles of diagnostics of disorders, significance for clinical practice: scientific and methodological guide. Smolensk, 2015: 111. [In Russ.].
4. *Gavrilenko A.V.* Diagnostics and treatment of chronic venous insufficiency of lower extremities. M.: Medicine, 1999: 152. [In Russ.].
5. *Sokolov A.L., Lyadov K.V., Lutsenko M.M. et al.* Laser light irradiation of 1.56 microns for endovasal vein obliteration in the treatment of varicose disease. *Angiologiya i sosudistaya khirurgiya*. 2009; 15 (1): 68–76. [In Russ.].
6. *Kirienko A.I., Bogachev V. Yu., Zolotukhin I.A. et al.* Endovasal obliteration of the great subcutaneous vein in varicose disease. *Angiologiya i sosudistaya khirurgiya*. 2004; 10 (1): 53–61. [In Russ.].
7. *Beale R.J., Gough M.J.* A review of current Treatment options for primary varicose veins – A review. *Eur. J. Endovasc Surg*. 2005; 30: 83–95.
8. *Goode S.D., Chowdhury A., Crockett M. et al.* Laser and radiofrequency ablation study (LARA study): a randomised study comparing radiofrequency ablation and endovenous laser ablation (810 nm). *Eur. J. Vasc. Endovasc. Surg.* 2010; 40 (2): 246–253.
9. *Shepherd A.C., Manj Gohel, Brown L.C. et al.* Randomized clinical trial of VNUS Closure FAST radiofrequency ablation versus laser for varicose veins. *Br. J. Surg*. 2010; 97 (6): 810–818.
10. *Shaidakov E.V., Ilyukhin U.A., Petukhov A.V.* Radiofrequency obliteration with catheters Closure FAST in the treatment of chronic venous disease. *Novosti khirugii*. 2011; 19 (6): 129–133. [In Russ.].

**Конфликт интересов**
Авторы заявили об отсутствии конфликта интересов.

**Conflict of interest**
The authors declare no conflict of interest.

**Соответствие нормам этики**
Авторы подтверждают, что соблюдены права людей, принимавших участие в исследовании, включая получение информированного согласия в тех случаях, когда оно необходимо, и правила обращения с животными в случаях их использования в работе. Подробная информация содержится в Правилах для авторов.

**Compliance with ethical principles**
The Authors confirm that respect the rights of the people participated in the study, including obtaining informed consent when it is necessary and the rules of treatment of animals when they are used in the study. Author Guidelines contains the detailed information.

**Сведения об авторах**
**Мусаев Магомедрасул Мусаевич** – кандидат медицинских наук, врач сердечно-сосудистый хирург Центра флебологии «ВиТерра», Беляево (Москва, Россия); ORCID: 0000-0001-5430-4913. **Ананьева Мария Владимировна** – врач сердечно-сосудистый хирург, Российский научный центр хирургии им. акад. Б.В. Петровского РАН (Москва, Россия); ORCID: 0000-0002-8767-0298. **Гирсиашвили Алеко Гивиевич** – ведущий сотрудник Центра флебологии «ВиТерра», Беляево (Москва, Россия), сердечно-сосудистый хирург, эндоваскулярный и эстетический флеболог, специалист по лазерной косметологии, врач-эксперт по ультразвуковой диагностике вен нижних конечностей; ORCID: 0000-0001-7959-9439. **Гаврилéнко Александр Васильевич** – доктор медицинских наук, профессор, член-корреспондент РАМН, РАН, академик РАН, заслуженный деятель науки РФ, руководитель отделения хирургии сосудов Российского научного центра хирургии им. акад. Б.В. Петровского РАН (Москва, Россия); ORCID: 0000-0001-7267-7369.

**Information about authors**
**Musaev Magomedrasul –** MD, Cand. Sc. (med), cardiovascular surgeon at flebology center VI TERRA (Moscow, Russia); ORCID: 0000-0001-5430-4913. **Ananieva Maria –** MD, cardio-vascular surgeon at B.V. Petrovsky Russian Research Centre of Surgery (Moscow, Russia); ORCID: 0000-0002-8767-0298. **Girsiashvili Aleco –** MD, leading researcher at flebology center VI TERRA (Moscow, Russia), cardio-vascular surgeon, endovascular and esthetic flebologist, specialist in laser cosmetology, expert in low extremity ultrasound diagnostics; ORCID: 0000-0001-7959-9439. **Gavrilenko Alexander –** MD, Dr. Sc. (med), professor, RAMN corresponding member, RAN academician, honored researcher of Russian Federation, head of vascular surgery department at B.V. Petrovsky Russian Research Centre of Surgery (Moscow, Russia); ORCID: 0000-0001-7267-7369.